Anatomia radiologiczna gardła i grup węzłowych w obrazach TK, RM i PET – rekomendacje dla radioterapeuty

Joanna Socha

Plan prezentacji

- anatomia radiologiczna gardła górnego, środkowego, dolnego
- grupy węzłowe:
  - na co zwrócić uwagę?
  - CTV „węzłowy” N+ vs N0
  - CTV „węzłowy” ECE+
- wykorzystanie TK, MR i PET do wyznaczania obszarów tarczowych w radioterapii raka gardła

Anatomia radiologiczna gardła

GÓRNEGO:

- dół skrzydłowo-podniebienny ze szczeliną skrzydłowo-szczękową
- podstawa czaszki
  - otwór owalny
  - otwór okrągły
  - otwór poszarpany
- zatoka jamista z jamą Meckela (zwój CN V)
- przestrzeń przygardłowa, zagardłowa i zarylcowa (z ww. chłonnymi)

ŚRODKOWEGO:

- relacja: gardło środkowe – trójkąt zatrzonowcowy – podniebienie twarde/miękkie – gardło górne
  - szew skrzydłowo-żuchwowy/fałd skrzydłowo-żuchwowy
  - kanał skrzydłowo-podniebienny

DOLNEGO:

- „miejsca zmniejszonego oporu” w obrębie gardła i krtani

DÓŁ SKRZYDŁOWO-PODNIEBIENNY

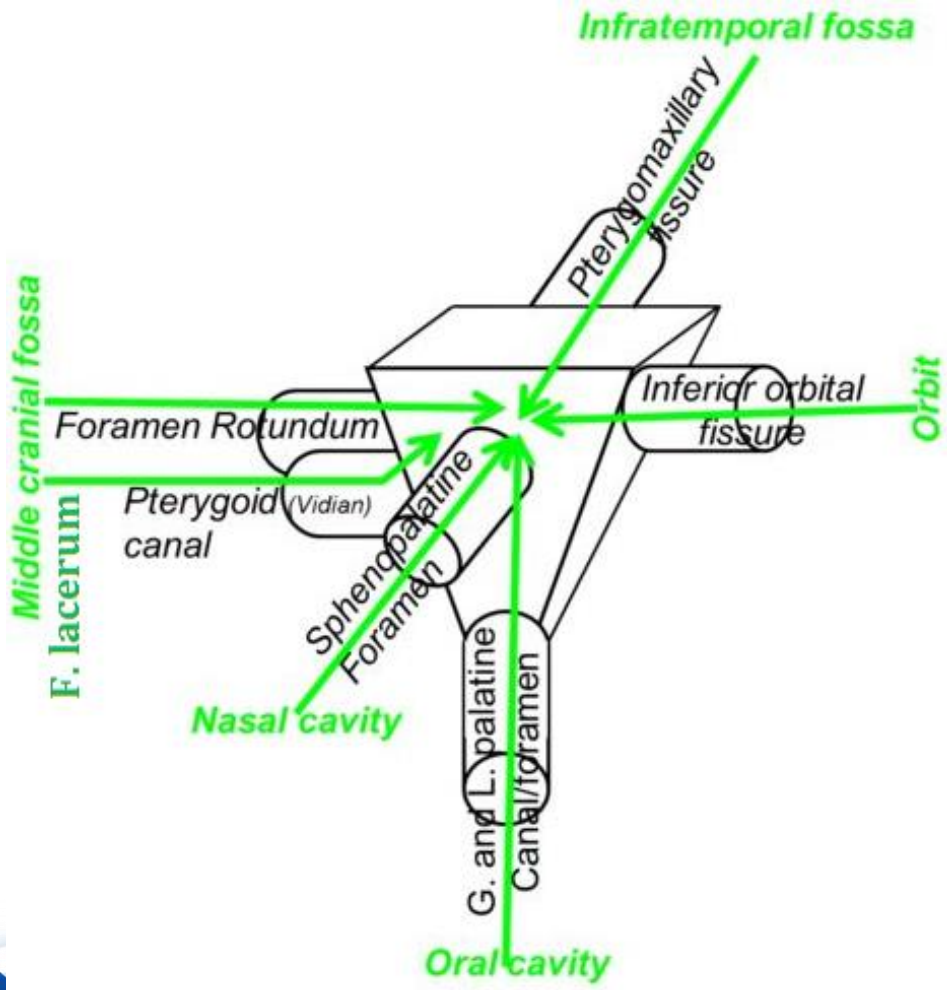

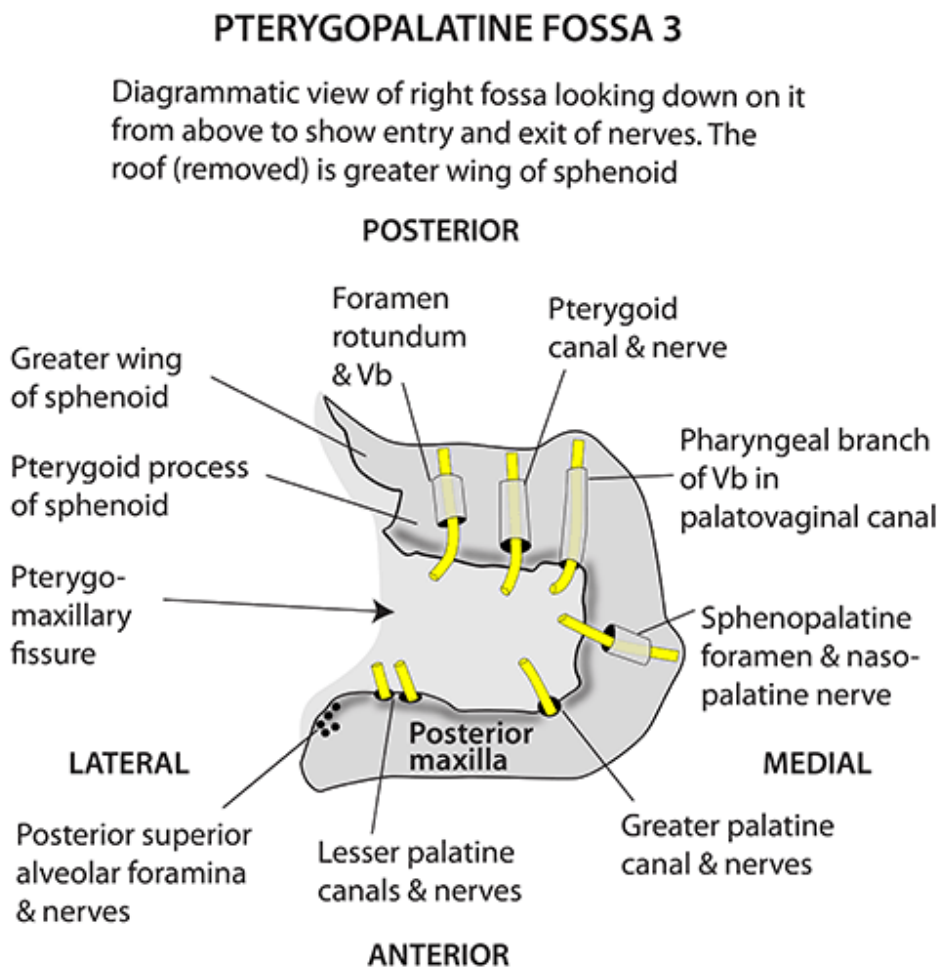

Daniels, AJNR 1998

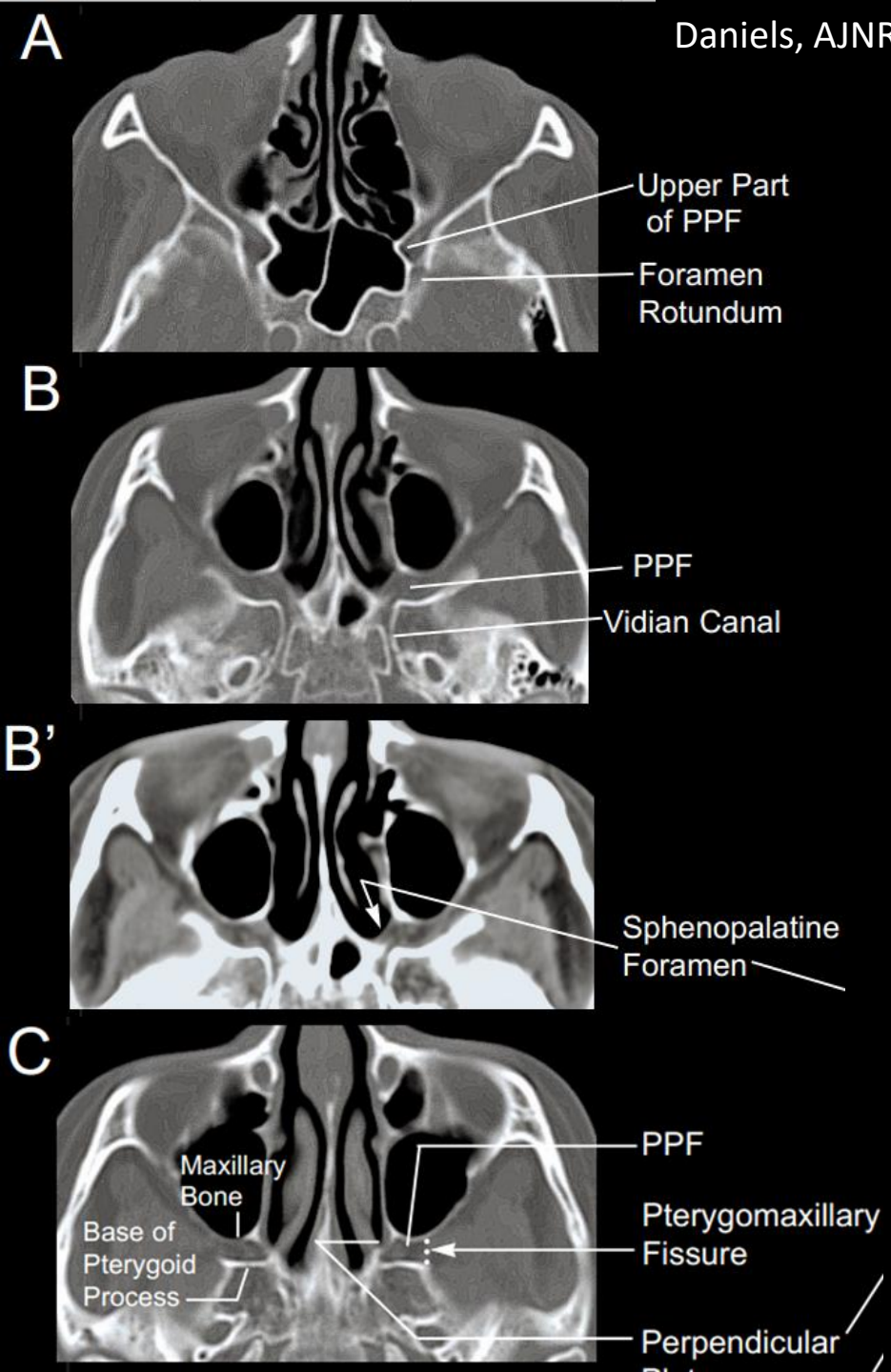

DÓŁ SKRZYDŁOWO-PODNIEBIENNY

DSP → dół podskroniowy
DSP → k. skrzydłowy

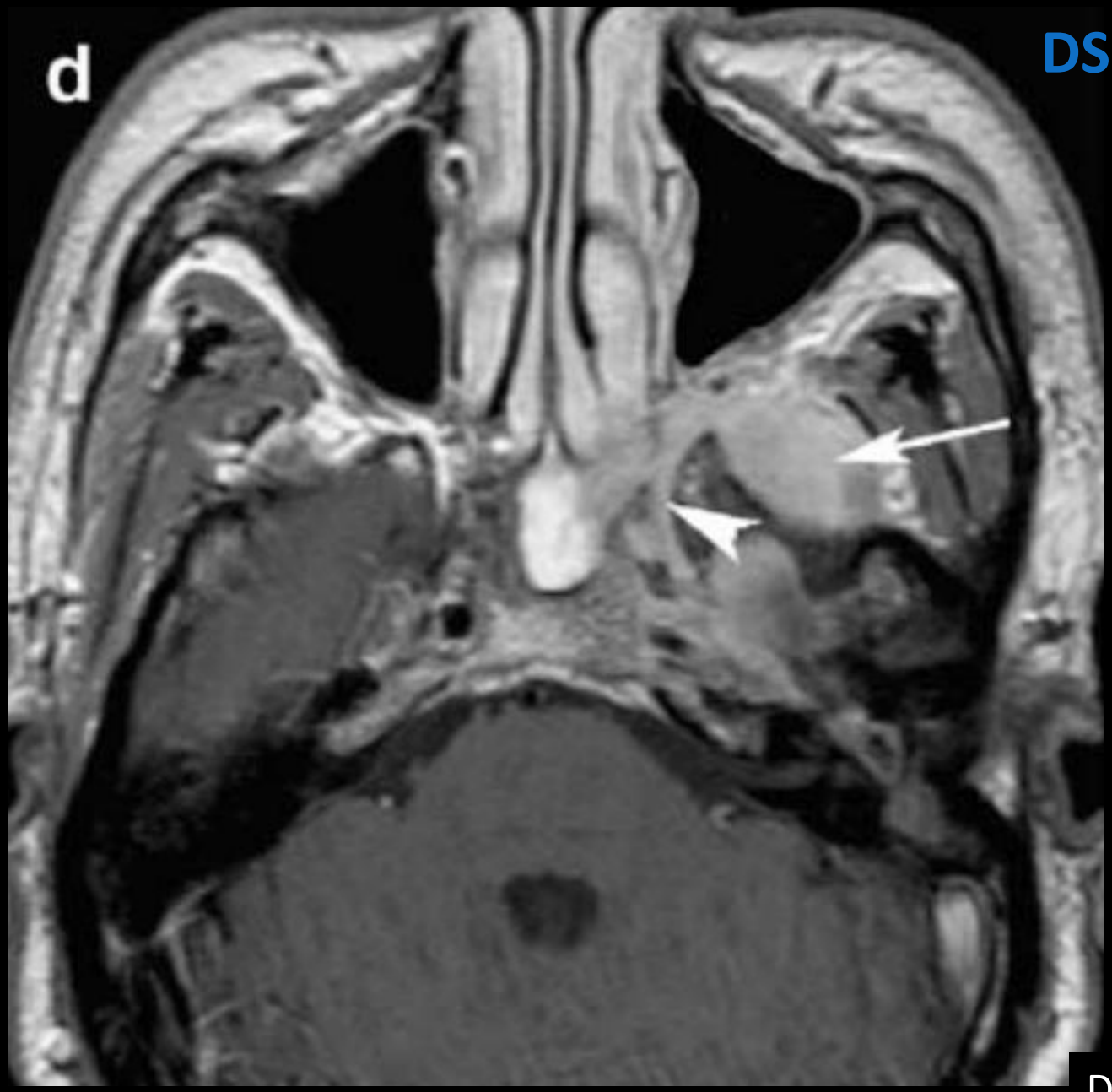

Dubrulle, Eur Radiol 2007

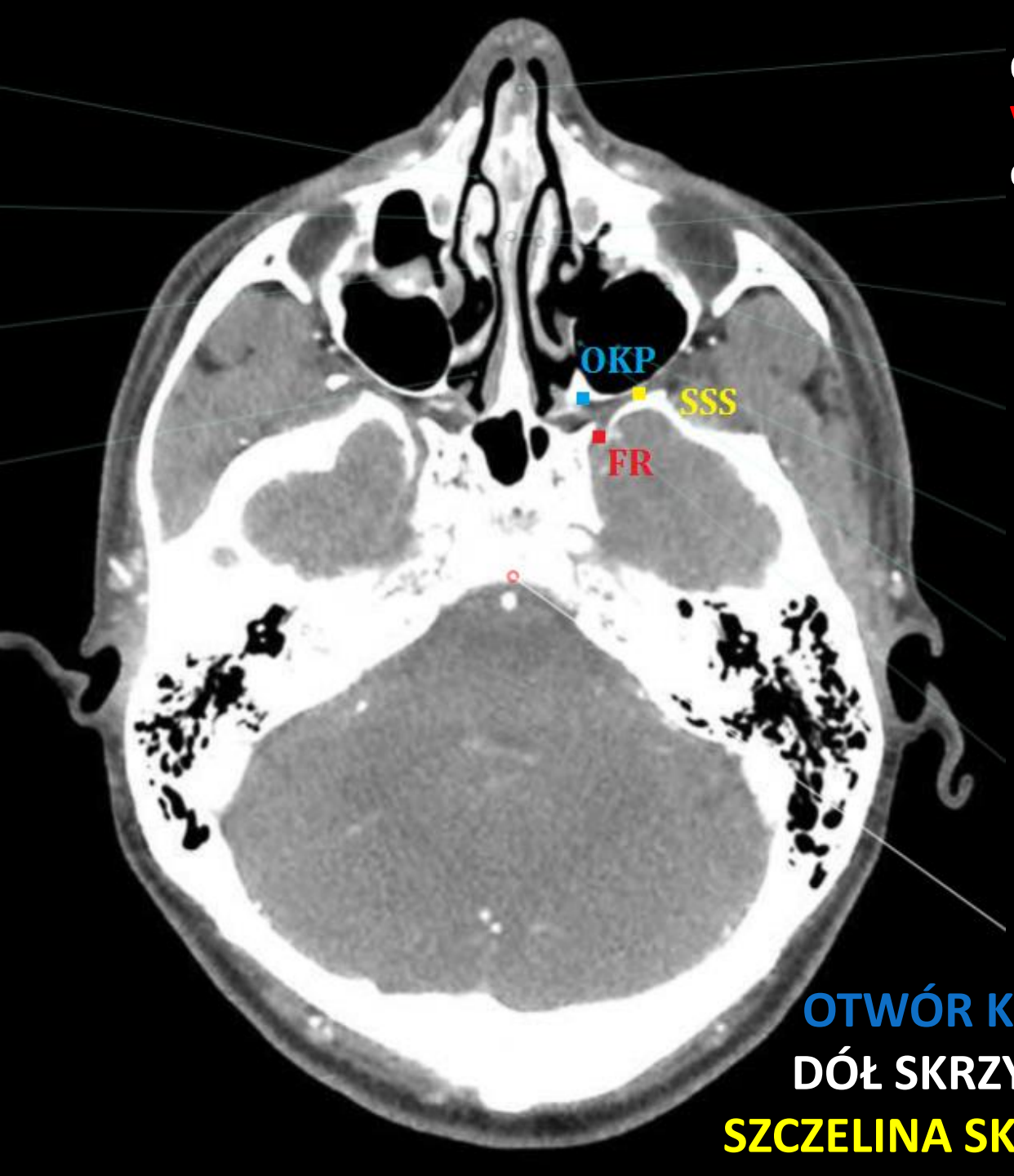

O.OKRĄGŁY

V2: środkowy dół czaszki → dół skrzydłowo-podniebienny

OTWÓR OKRĄGŁY

OTWÓR KLINOWO-PODNIEBIENNY

DÓŁ SKRZYDŁOWO-PODNIEBIENNY

SZCZELINA SKRZYDŁOWO-SZCZĘKOWA

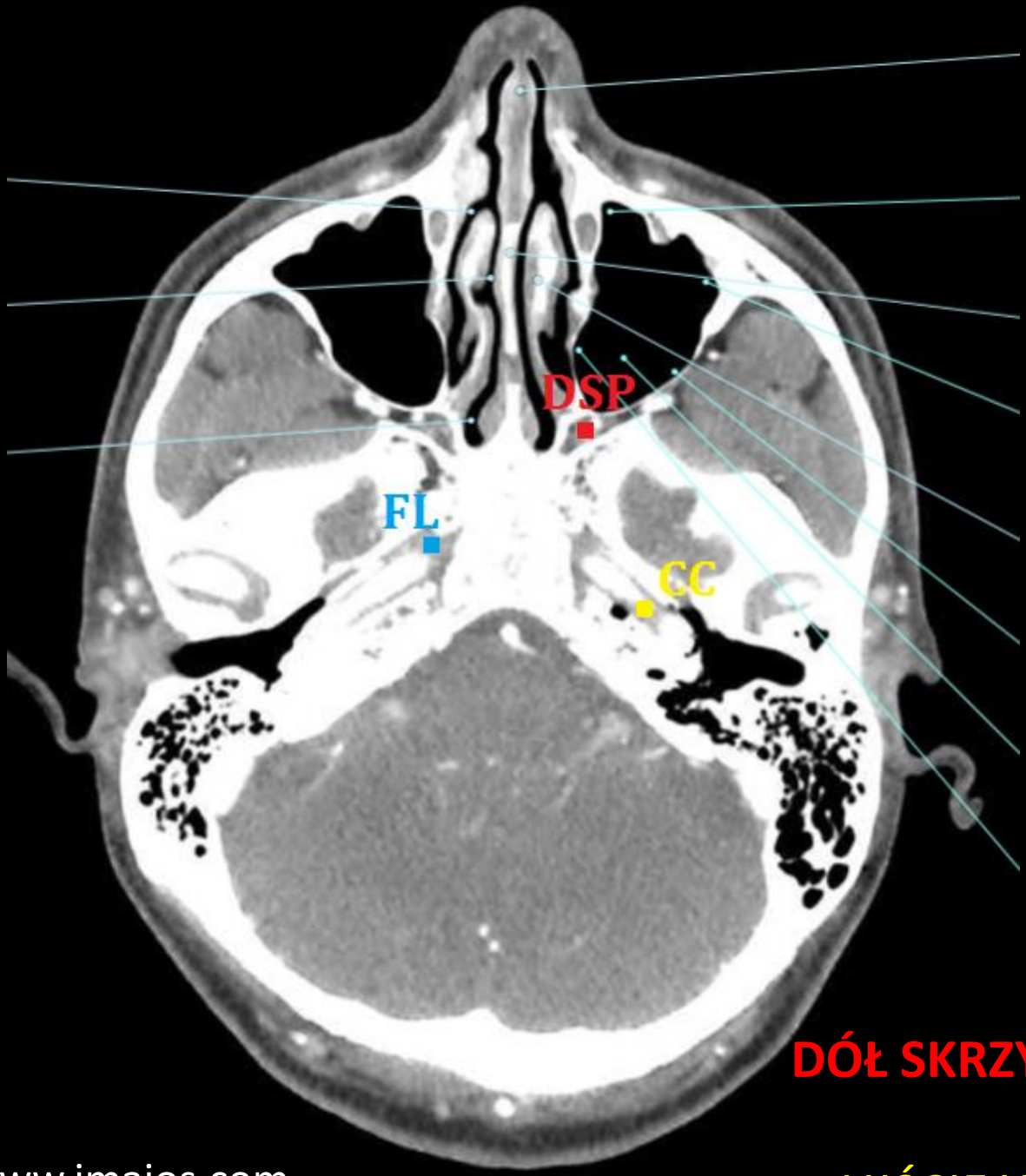

DÓŁ SKRZYDŁOWO-PODNIEBIENNY

OTWÓR POSZARPANY

UJŚCIE WEWN. KANAŁU T.SZYJNEJ

www.imaios.com

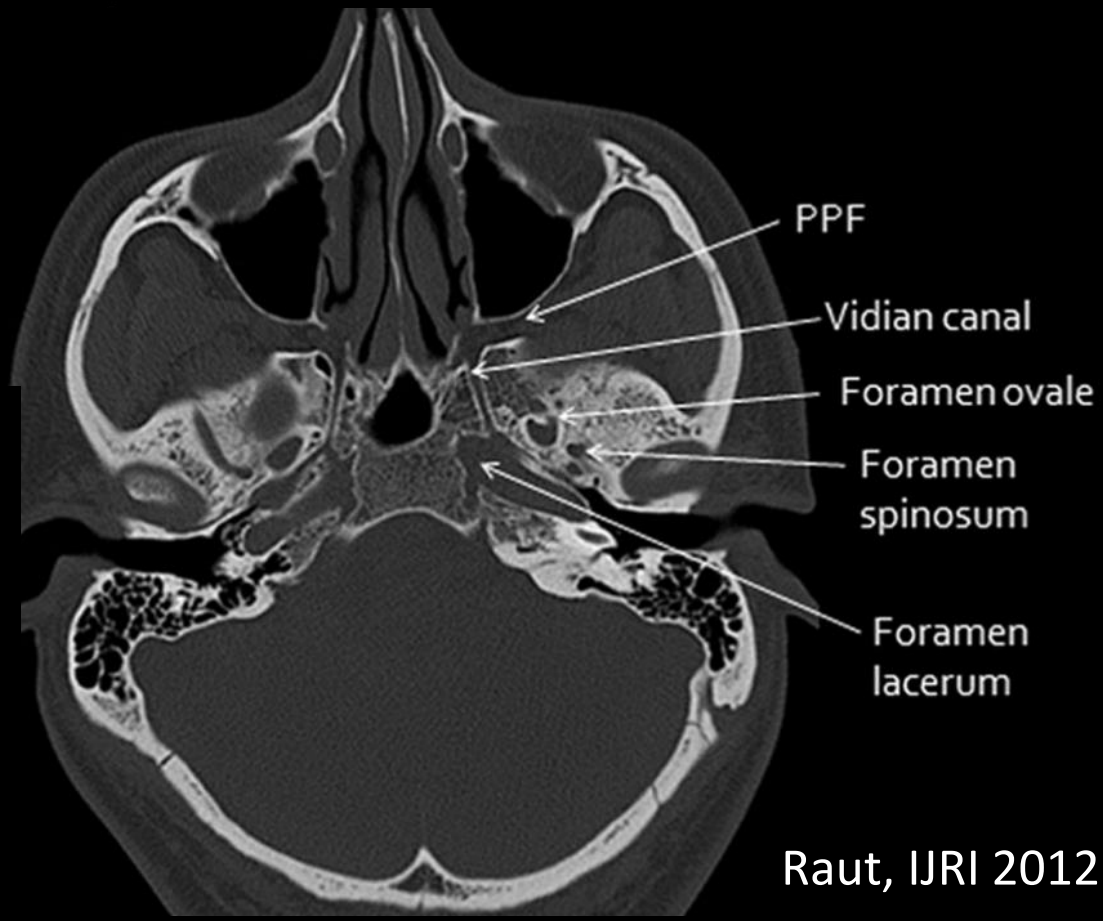

OTWÓR POSZARPANY

Zamknięty chrząstkozrostem i tkanką włóknistą

Przechodzi przez niego nerw skalisty większy i n.Widiusza (nerw k.skrzydłowego)→ kanał skrzydłowy → DSP

Raut, IJRI 2012

POWIĘŹ GARDŁOWO-PODSTAWNA jest barierą anat., ale są 2 miejsca zmniejszonego oporu:

1. ZATOKA MORGAGNIEGO – ubytek w powięzi G-P, przez który przechodzi dźwigacz podniebienia miękkiego i trąbka słuchowa

2. OTWÓR POSZARPANY – okolica przyczepu powięzi G-P

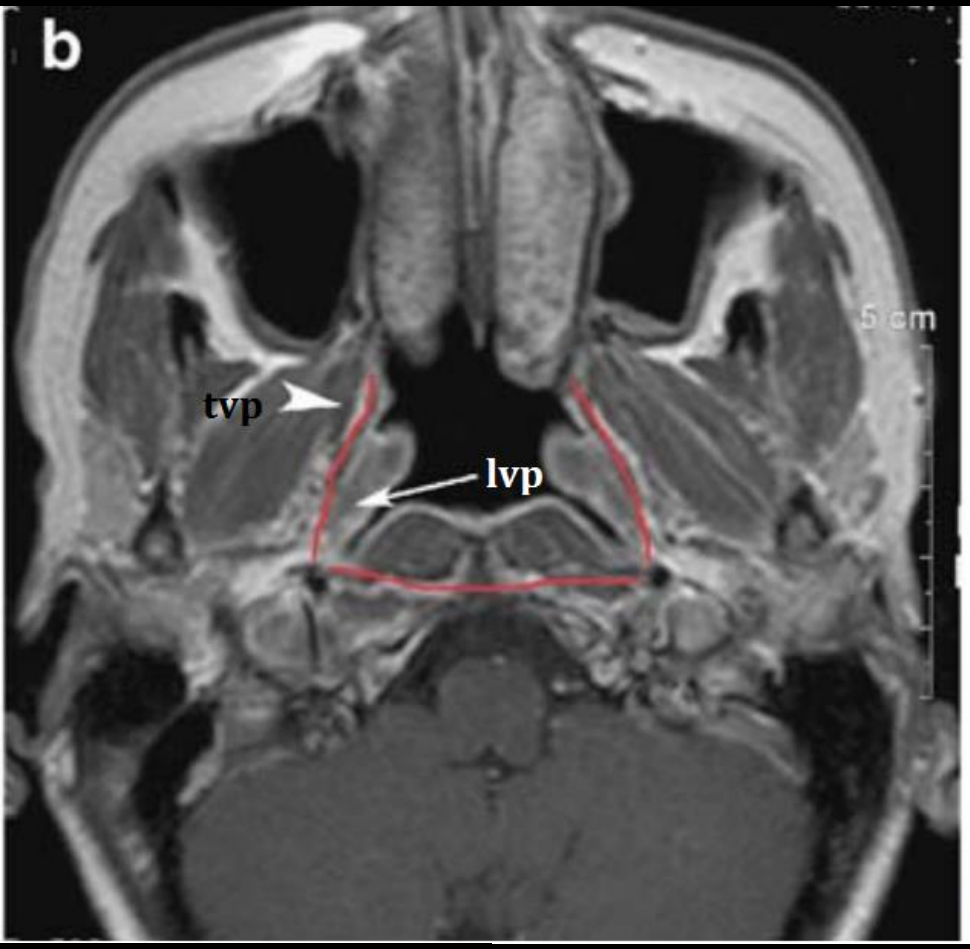

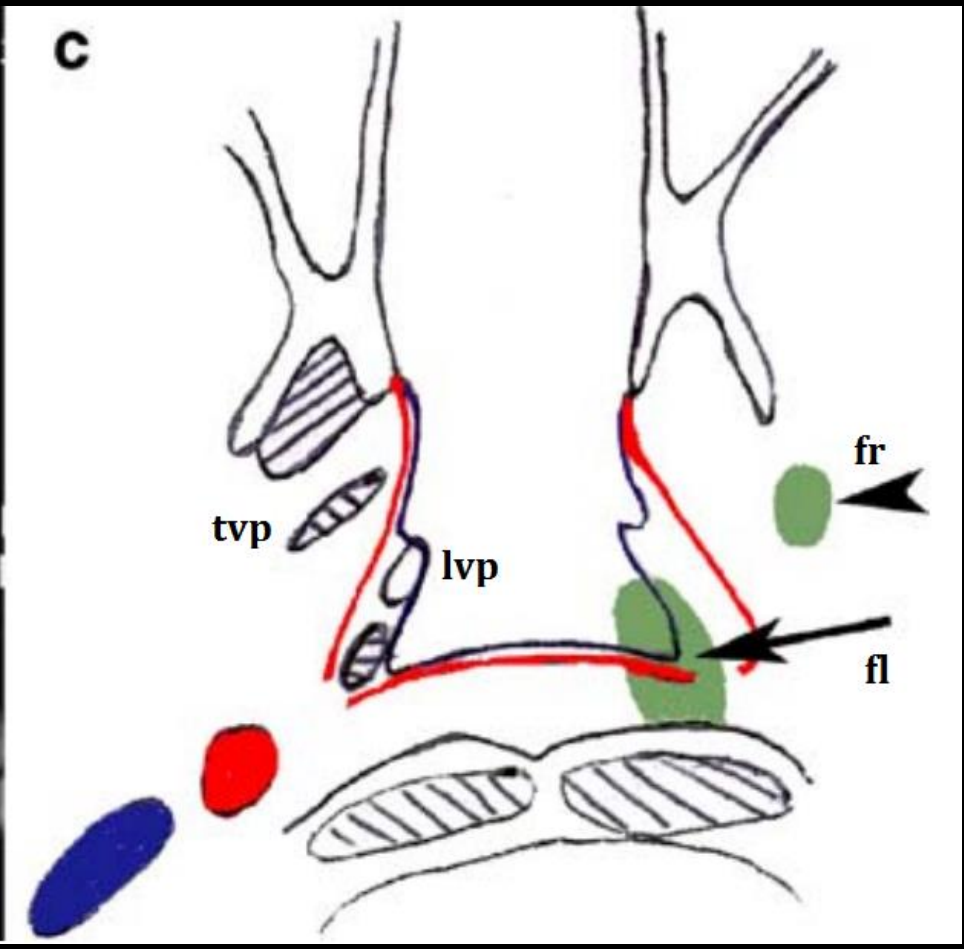

Dubrulle, Eur Radiol 2007

lvp – levator veli palatini ; tvp – tensor veli palatini

ZAJĘCIE OTWORU POSZARPANEGO

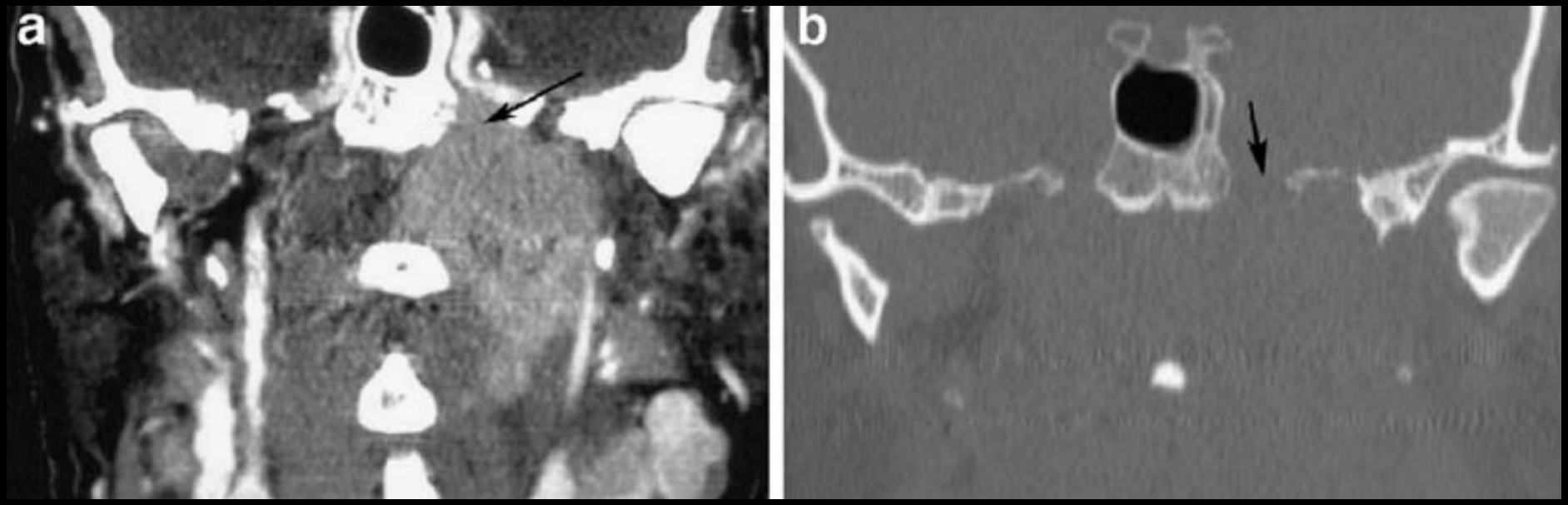

Dubrulle, Eur Radiol 2007

NACIEK PRZEZ ZATOKĘ MORGAGNIEGO – miejsce zmniejszonego oporu w błonie gardłowo-podstawnej

Dubrulle, Eur Radiol 2007

OTWÓR OWALNY V3: środkowy dół czaszki → dół podskroniowy

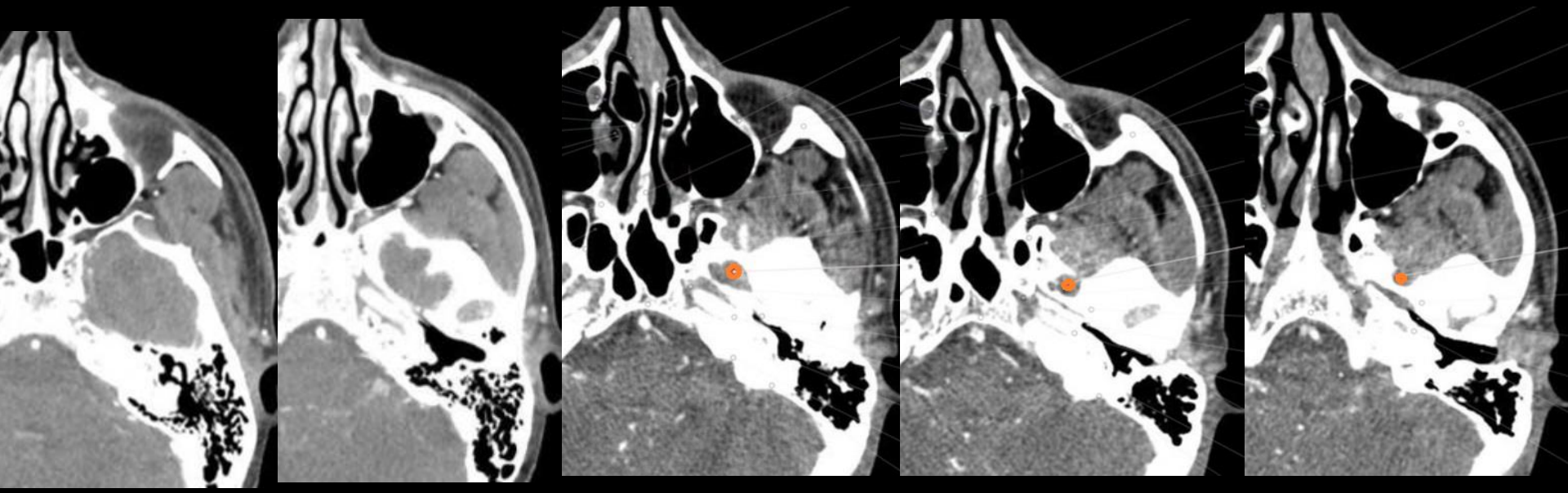

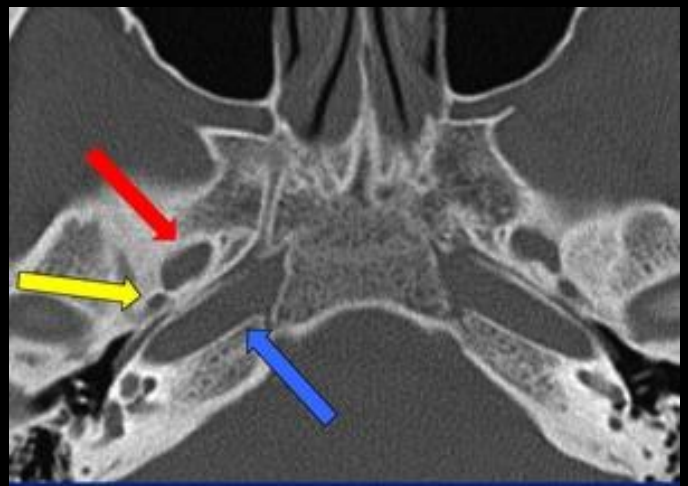

OTWÓR OWALNY

OTWÓR POSZARPANY

OTWÓR KOLCZYSTY

www.imaios.com

naciek drogą V3
FO → zat. jamista

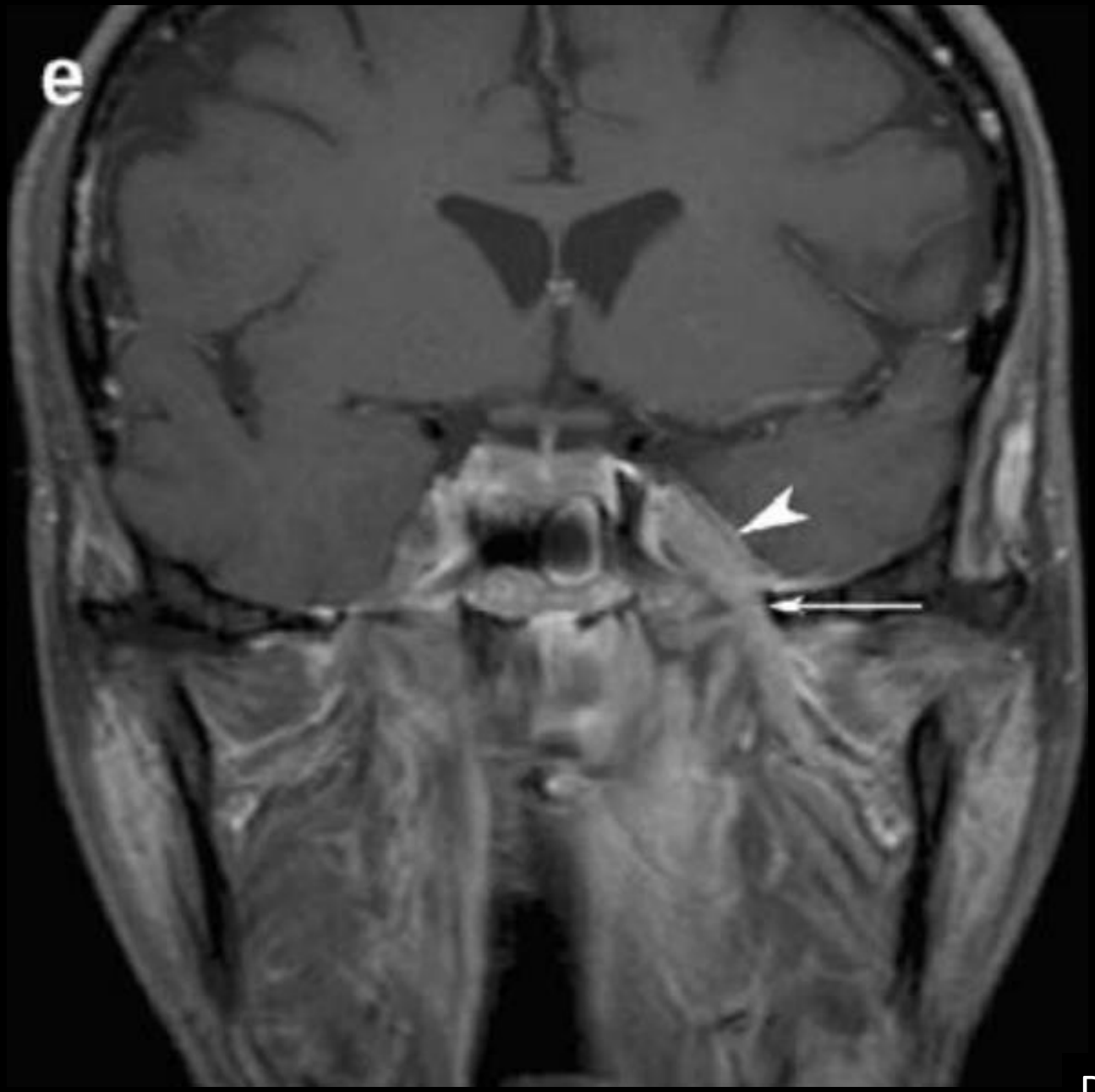

Dubrulle, Eur Radiol 2007

WYCISK N. TRÓJDZIELNEGO (JAMA MECKELA), ZATOKA JAMISTA

www.imaios.com

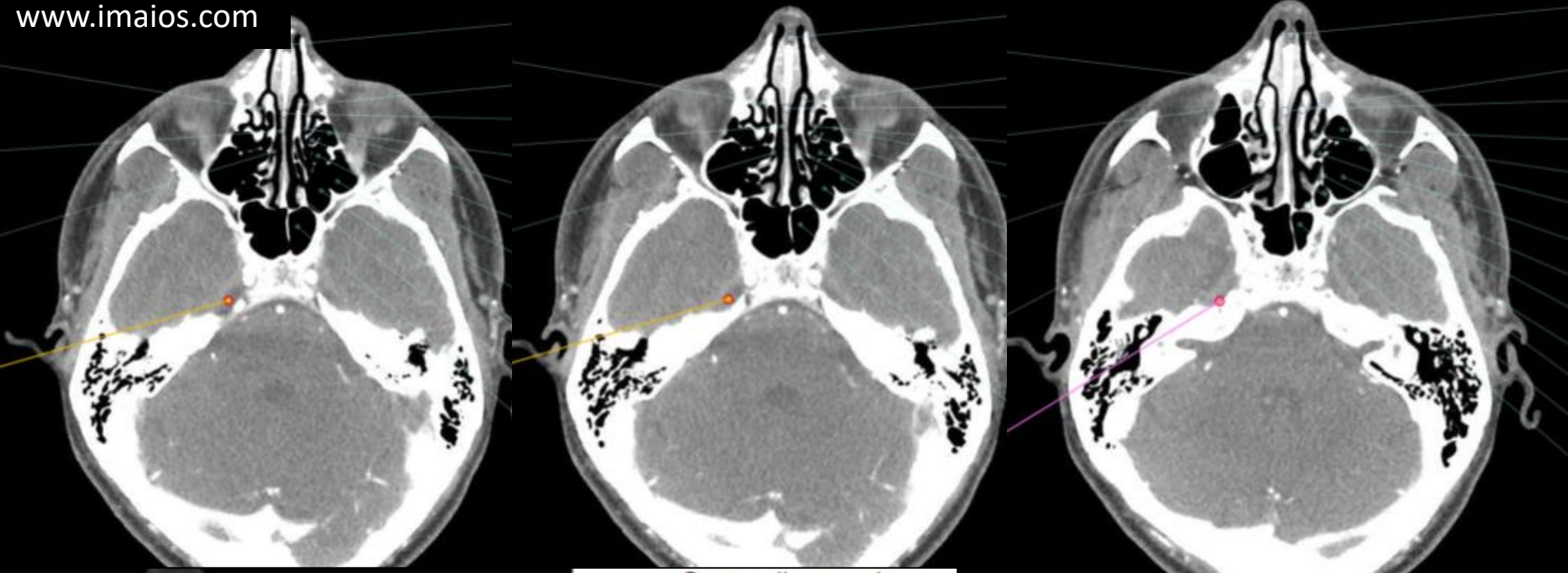

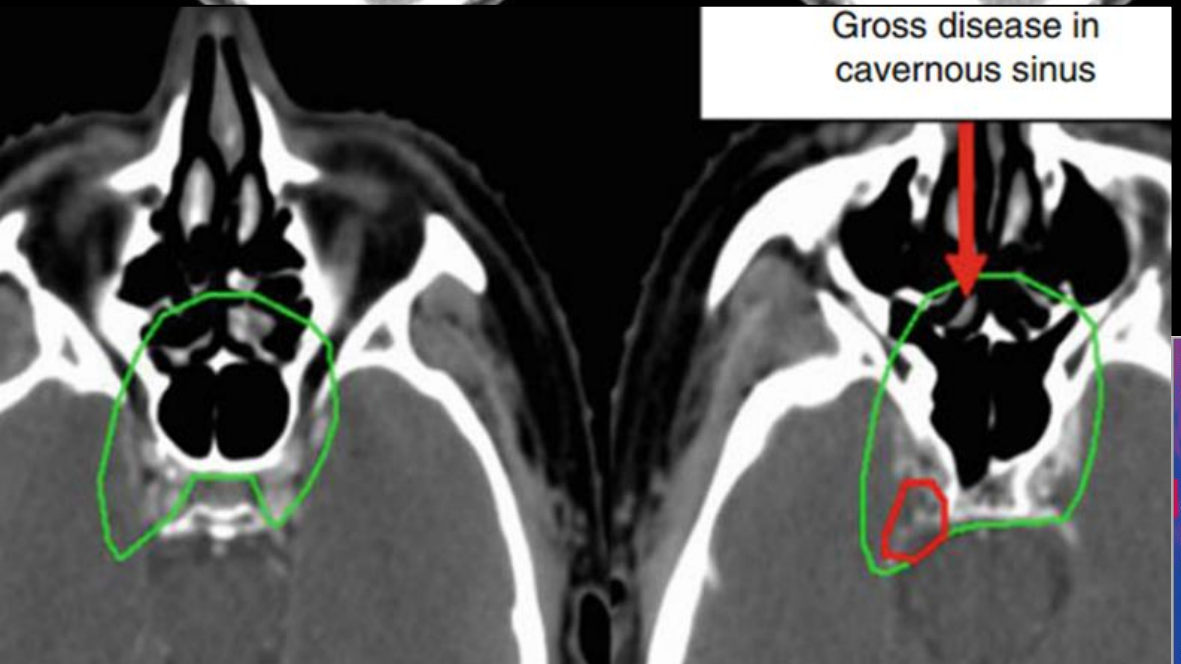



GTV, HR-CTV

Rak nosogardła

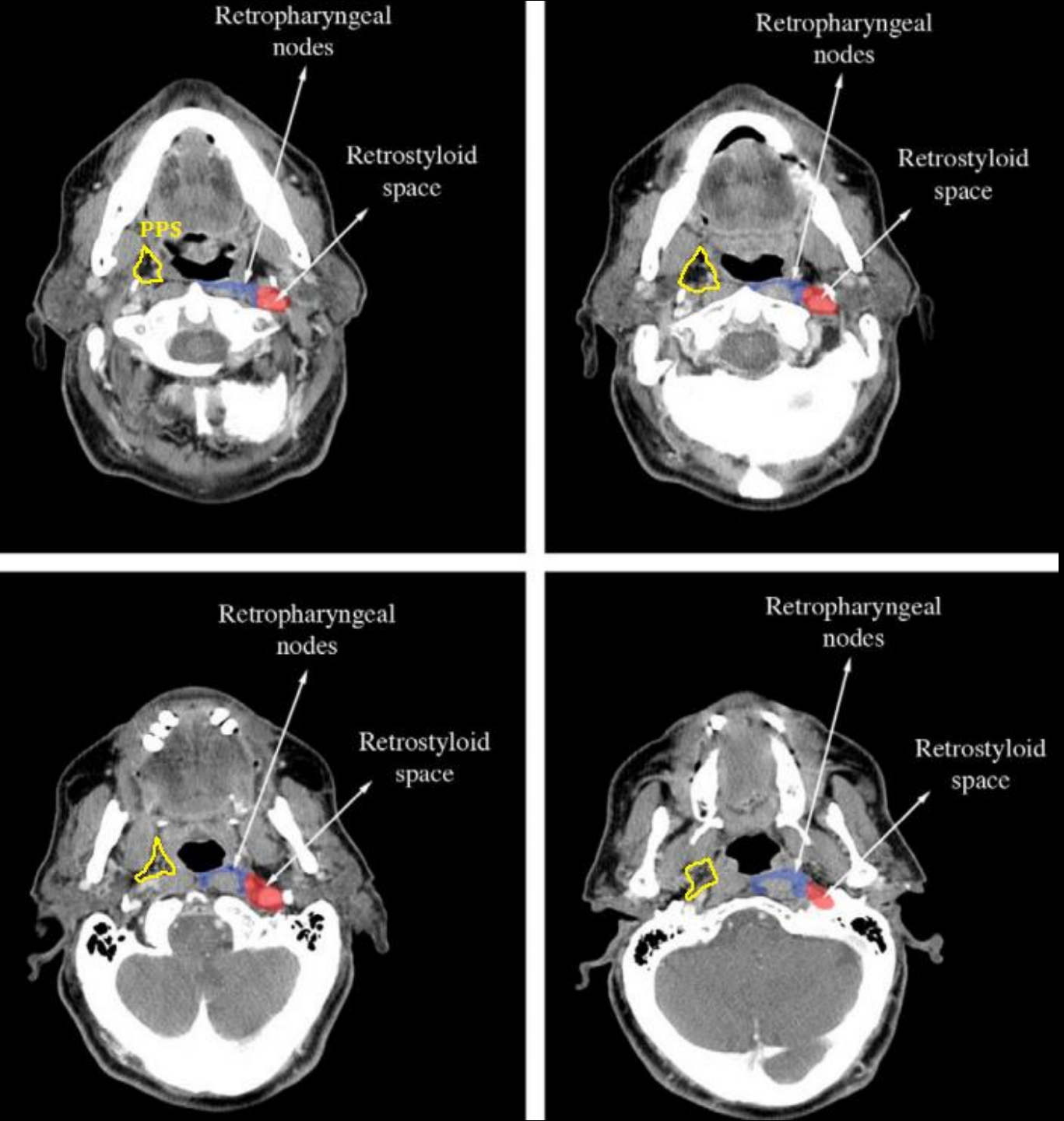

PRZESTRZEŃ PRZYGARDŁOWA, ZAGARDŁOWA , ZARYLCOWA

Gregoire , R&O 2006

PRZESTRZEŃ ZAGARDŁOWA VIIA I ZARYLCOWA VIIB
KONSENSUS 2014

Gregoire , R&O 2014

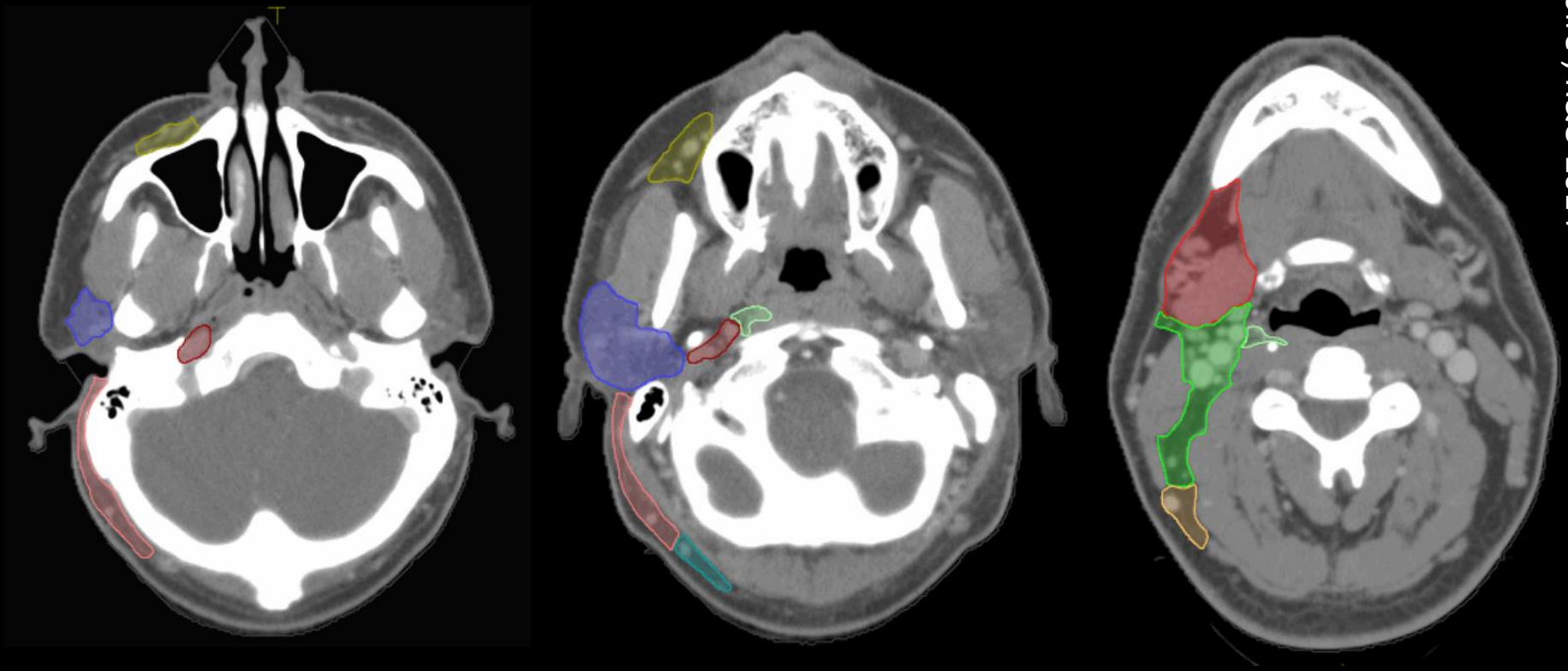

VII B:
- otwór szyjny/podst. czaszki
- dolny brzeg wyr. poprz. C1 (→ gr.II)

VII A:
- górny brzeg trzonu C1
- trzon k. gnykowej

PRZESTRZEŃ PRZYGARDŁOWA

ODWRÓCONA PIRAMIDA: od podst. czaszki (najszersza) do rogu większego k.gnykowej →

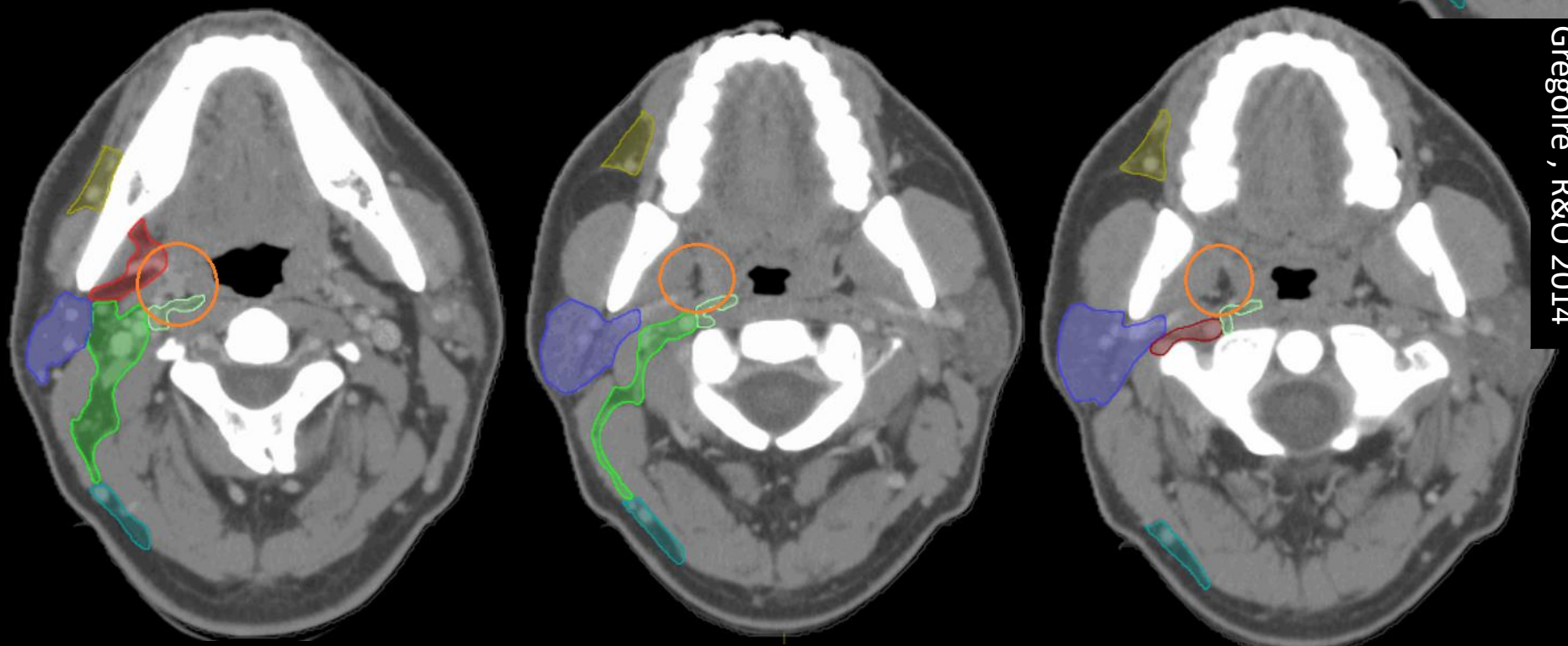

Gregoire , R&O 2014

PRZESTRZEŃ PRZYGARDŁOWA NIE JEST CZĘŚCIĄ ŻADNEJ GRUPY WĘZŁOWEJ!

„High risk” CTV – rak migdałka



- **trójkąt zatrzonowcowy – jeśli naciek szerzy się przedniobocznie wzdłuż zwieracza górnego gardła w kierunku szwu skrzydłowo-żuchwowego**

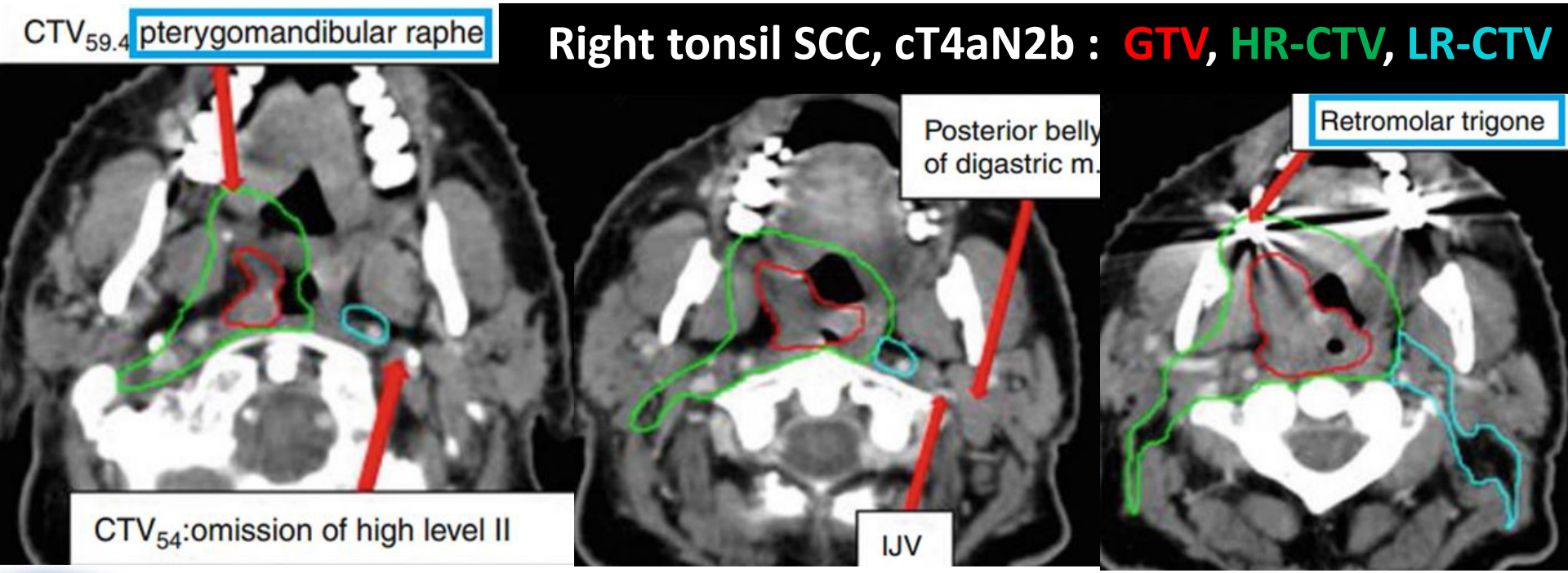

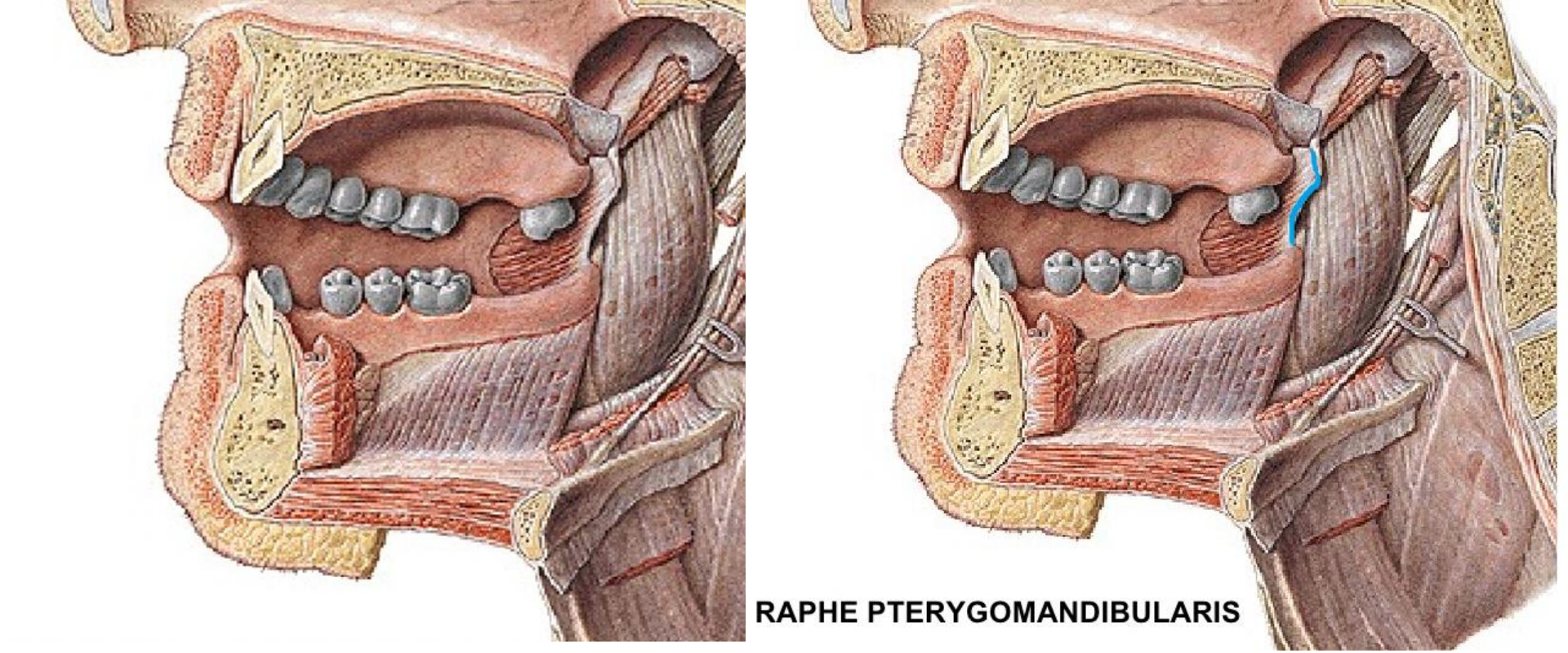

SZEW SKRZYDŁOWO-ŻUCHWOWY

- pasmo włókniste, rozpięte między haczykiem skrzydłowym kości klinowej a grzebieniem policzkowym żuchwy
- jest smugą ścięgnistą włączoną między m. policzkowy, biegnący do przodu, a część m. zwieracza górnego gardła, biegnącą do tyłu
- gdy usta są otwarte, wytwarza fałd błony śluzowej (plica pterygomandibularis*) widoczny i wyczuwalny od strony przedsionka jamy ustnej

FAŁD SKRZYDŁOWO-ŻUCHWOWY

= fałd błony śluzowej utworzony przez szew skrzydłowo-żuchwowy

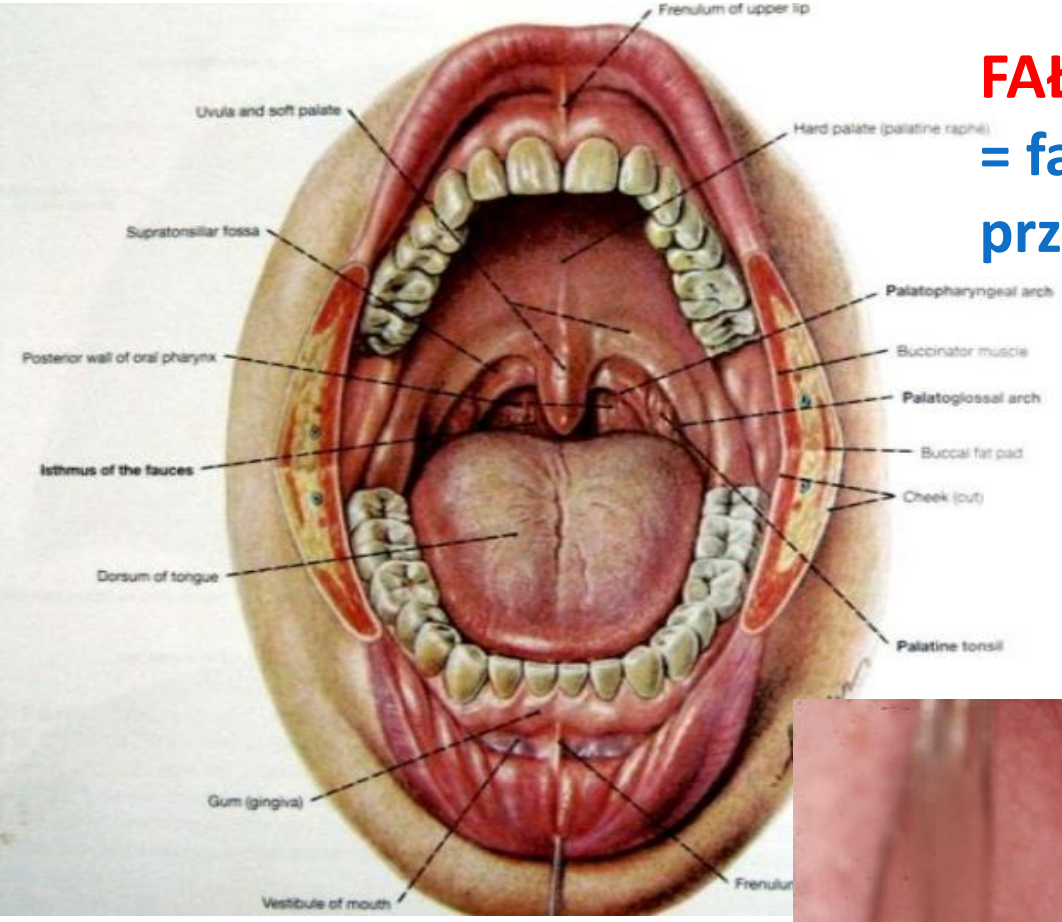

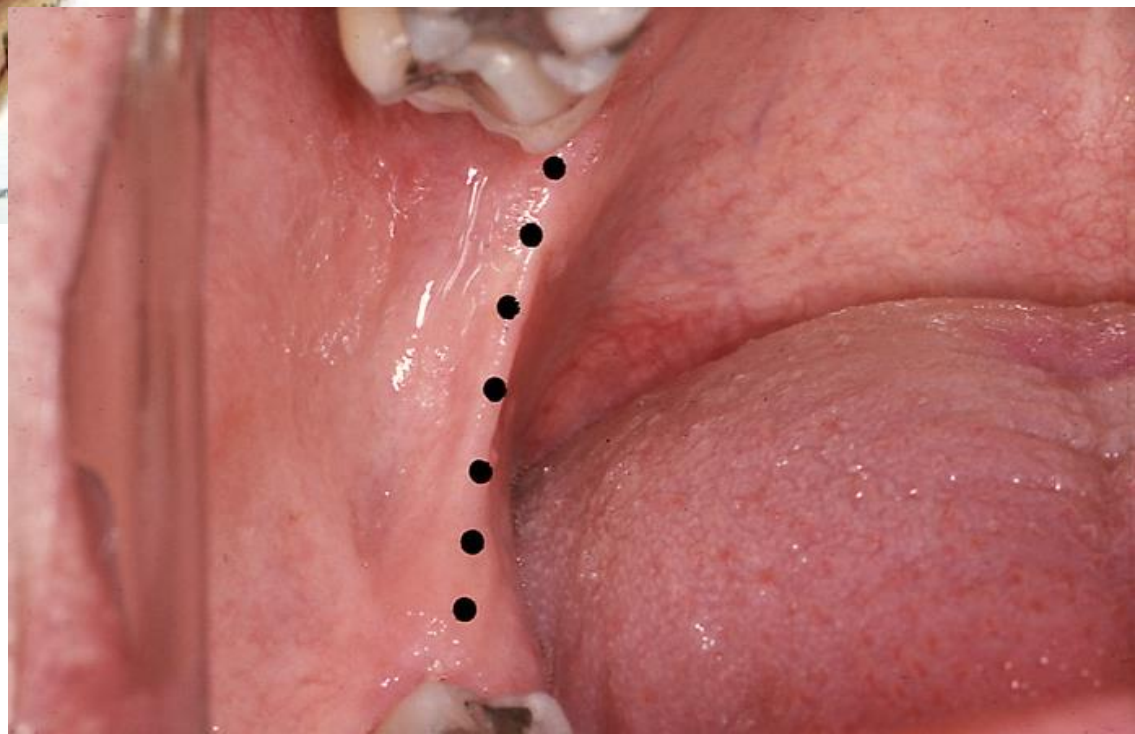

SZEW SKRZYDŁOWO-ŻUCHWOWY:

haczyk skrzydłowy → żuchwa (grzebień policzkowy ~~ trójkąt zatrzonowcowy)

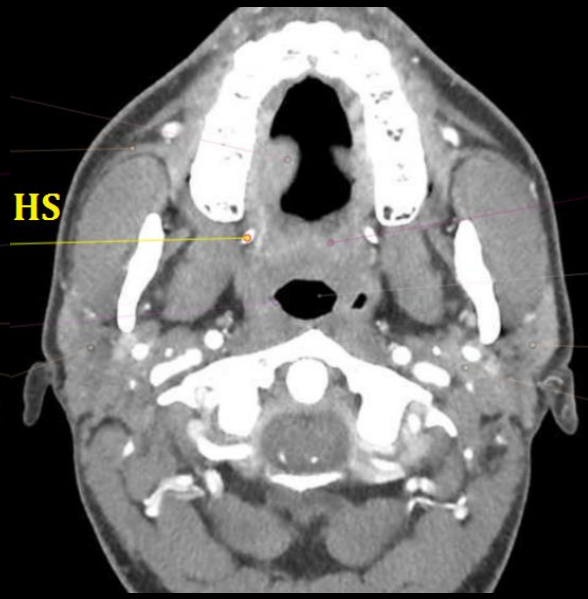

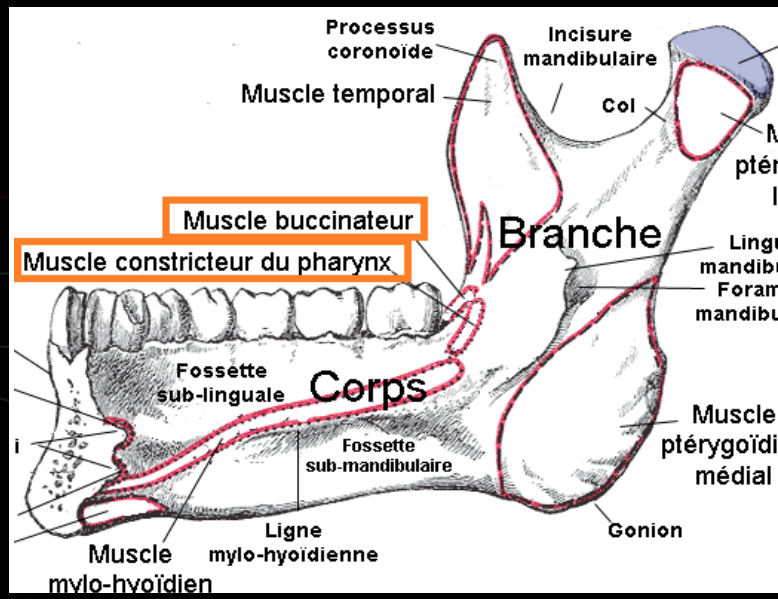

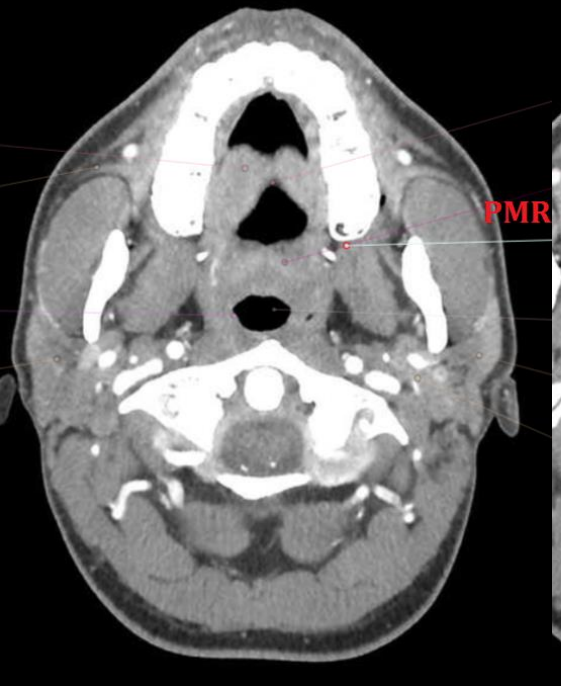

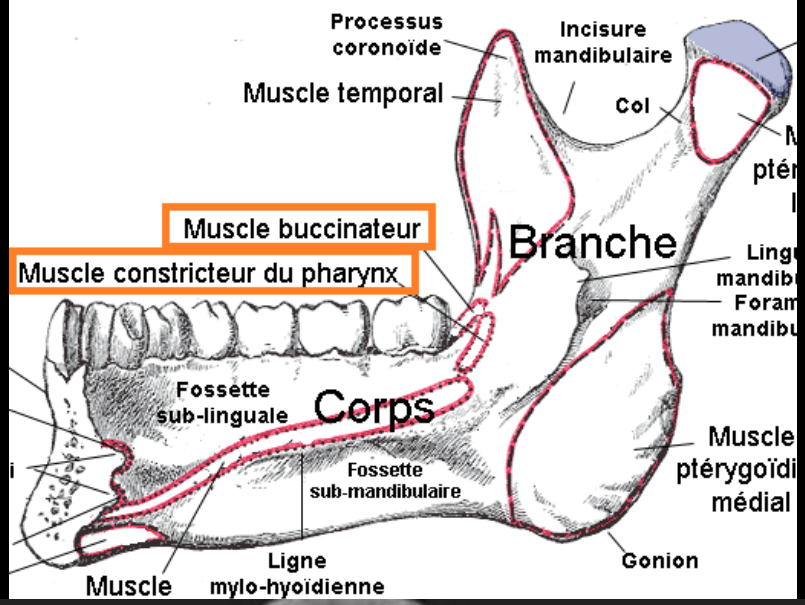

Arya, IJRI 2012

SZEW SKRZYDŁOWO-ŻUCHWOWY

Naciek raka migdałka

A: → łuk podniebienno-językowy → szew skrzydłowo-żuchwowy

B: → bruzda językowo-migdałkowa → nasada języka

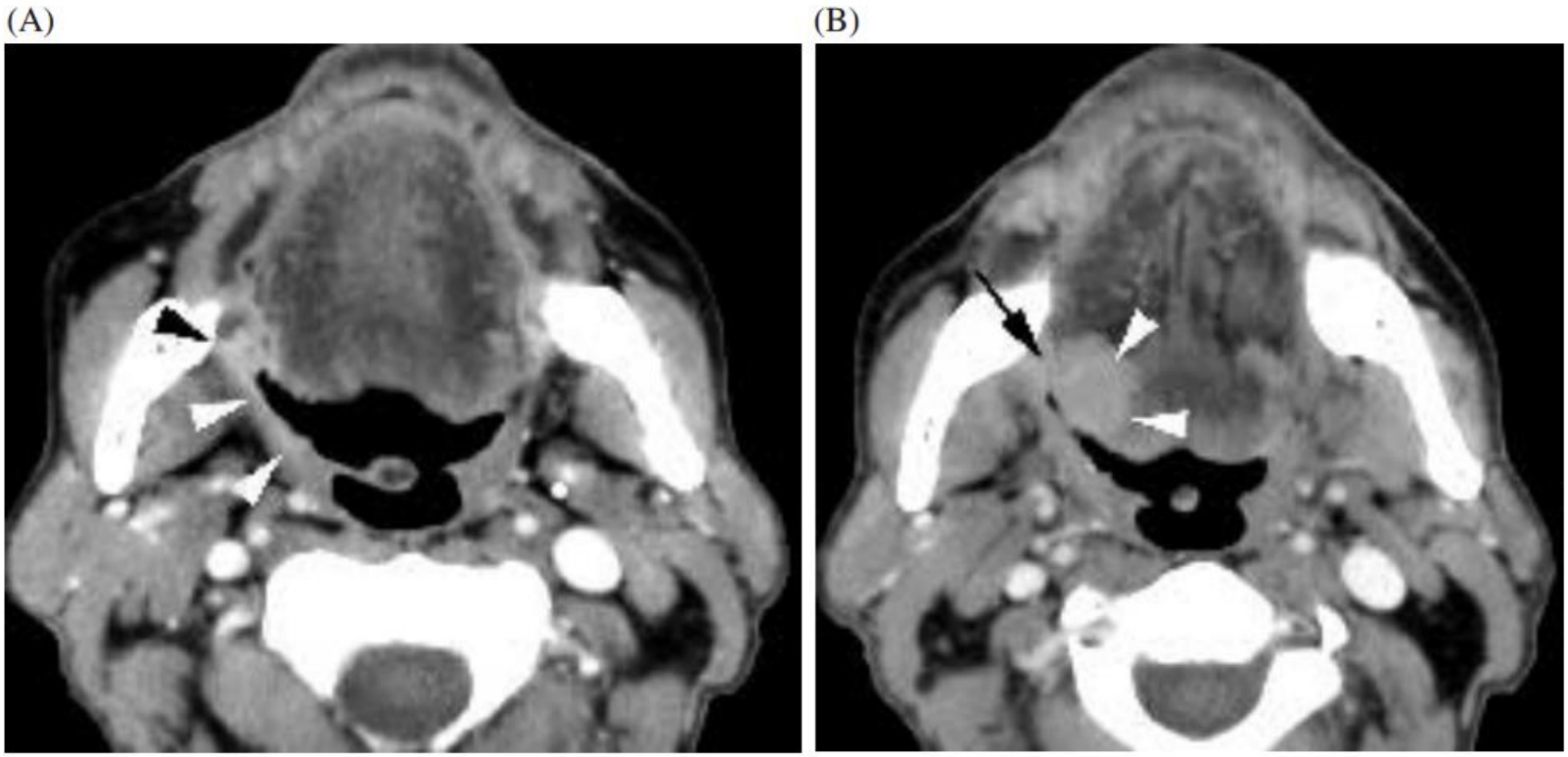

Figure 1 **Axial contrast-enhanced CT images in a patient with right-sided tonsillar cancer. (A) Soft tissue thickening and increased enhancement in the right anterior tonsillar pillar (white arrowhead), extending to the pterygomandibular raphe (black arrowhead). (B) The enhancing soft tissue mass grows along the glossotonsillar sulcus (arrow) into the tongue base (arrowheads).**

van den Brekel, Cancer Imaging 2005

Relation of RMT with Pterygomandibular raphe & Pterygopalatine fossa

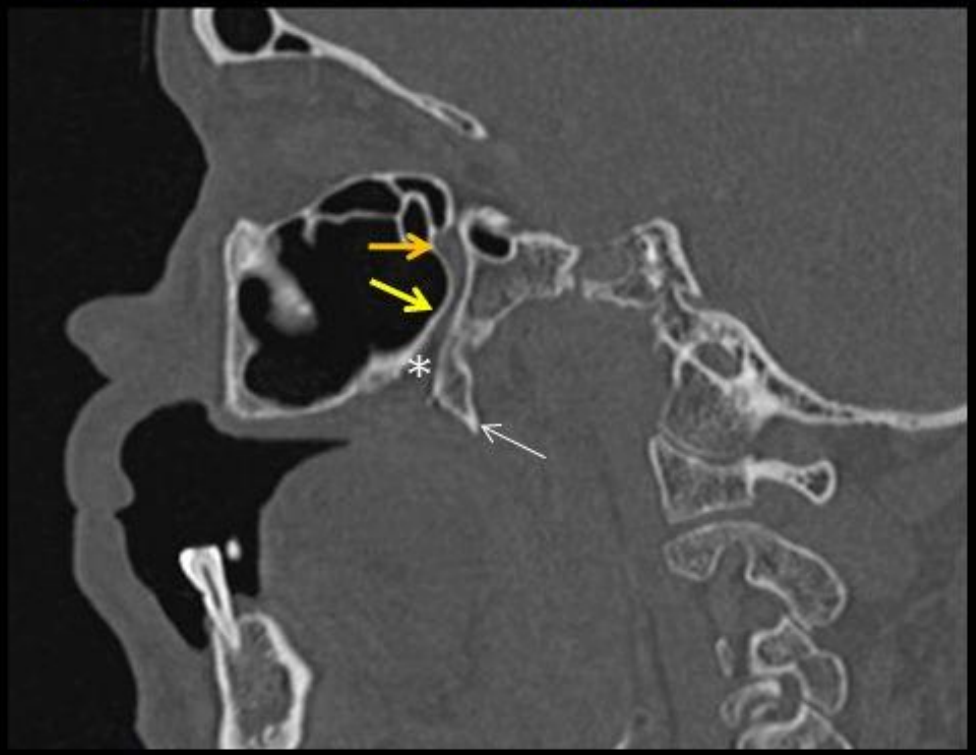

Fig 6. [1] Sagittal bone algorithm reformat : shows the pterygoid hamulus (→) that gives attachment to the pterygomandibular raphe, * shows the greater palatine foramen anterior to it leading to greater palatine canal (→) and further to the pterygopalatine fossa (→) . Perineural spread along V2 occurs along this path.

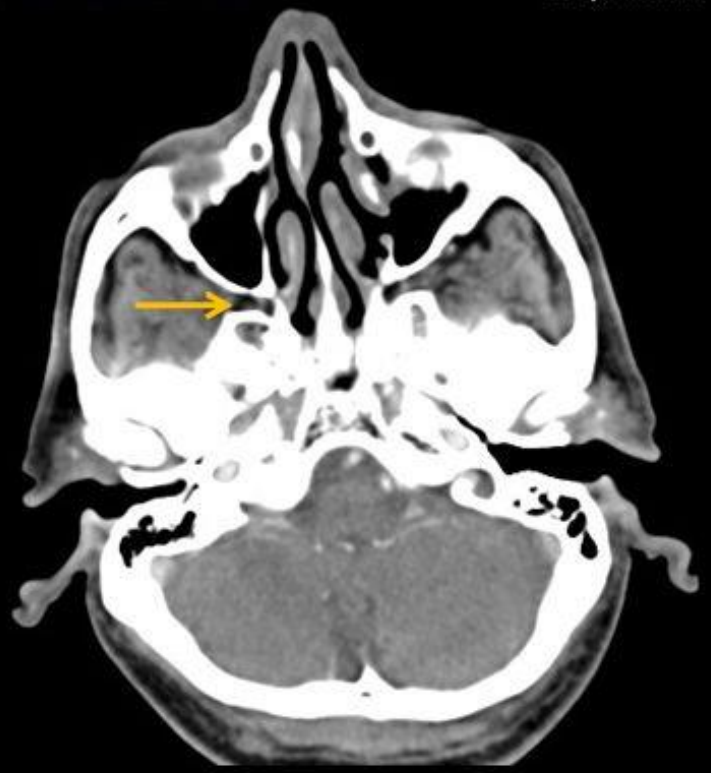

Fig 7. Axial CT section at the level of base skull shows the pterygopalatine fossa (→) between posterior wall of maxillary sinus and base of pterygoid plates

Arya [8]

RAK PODNIEBIENIA MIĘKKIEGO - PNI

szerzenie się nacieku na podstawę czaszki drogą nerwów podniebiennych

Kanał podniebienny większy = skrzydłowo-podniebienny

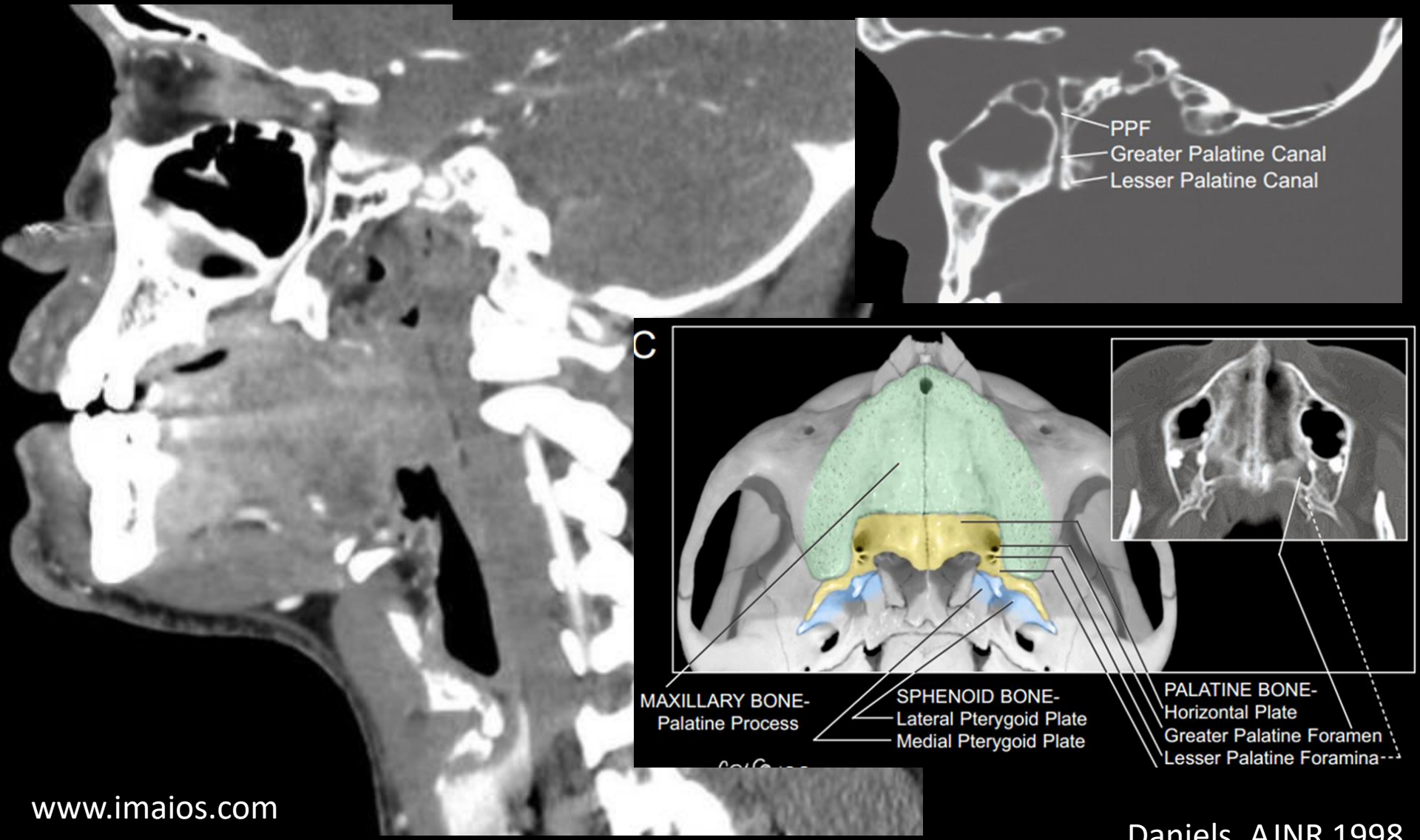

www.imaios.com

Daniels, AJNR 1998

Daniels, AJNR 1998

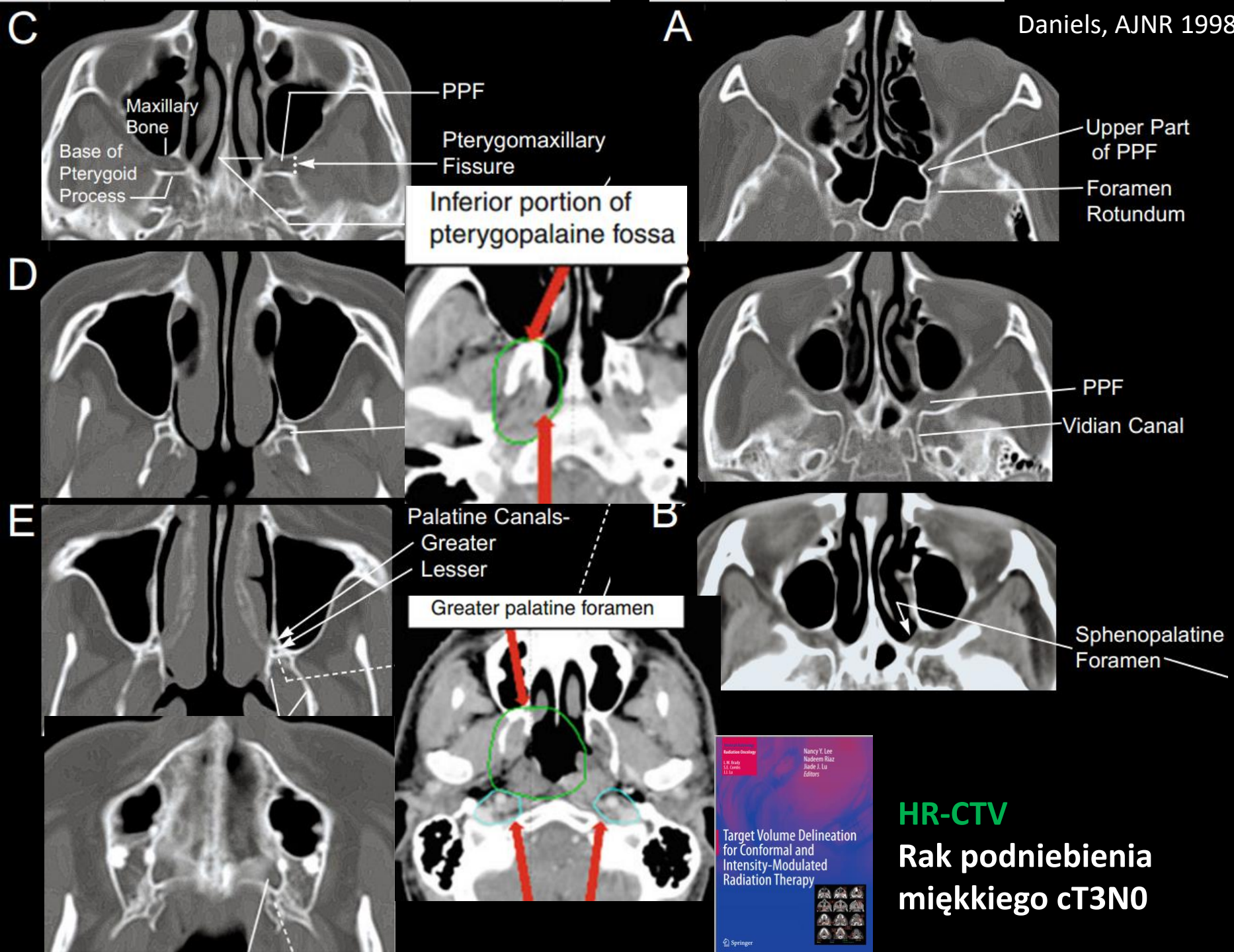

HR-CTV

Rak podniebienia miękkiego cT3N0

„MIEJSCA ZMNIEJSZONEGO OPORU”

= miejsca anatomiczne gdzie ułatwione jest naciekanie nowotworu w obręb tkanek miękkich szyi – słabsze miejsca/ubytki w barierach anatomicznych

„MIEJSCA ZMNIEJSZONEGO OPORU”

Chen, Cancer 2011

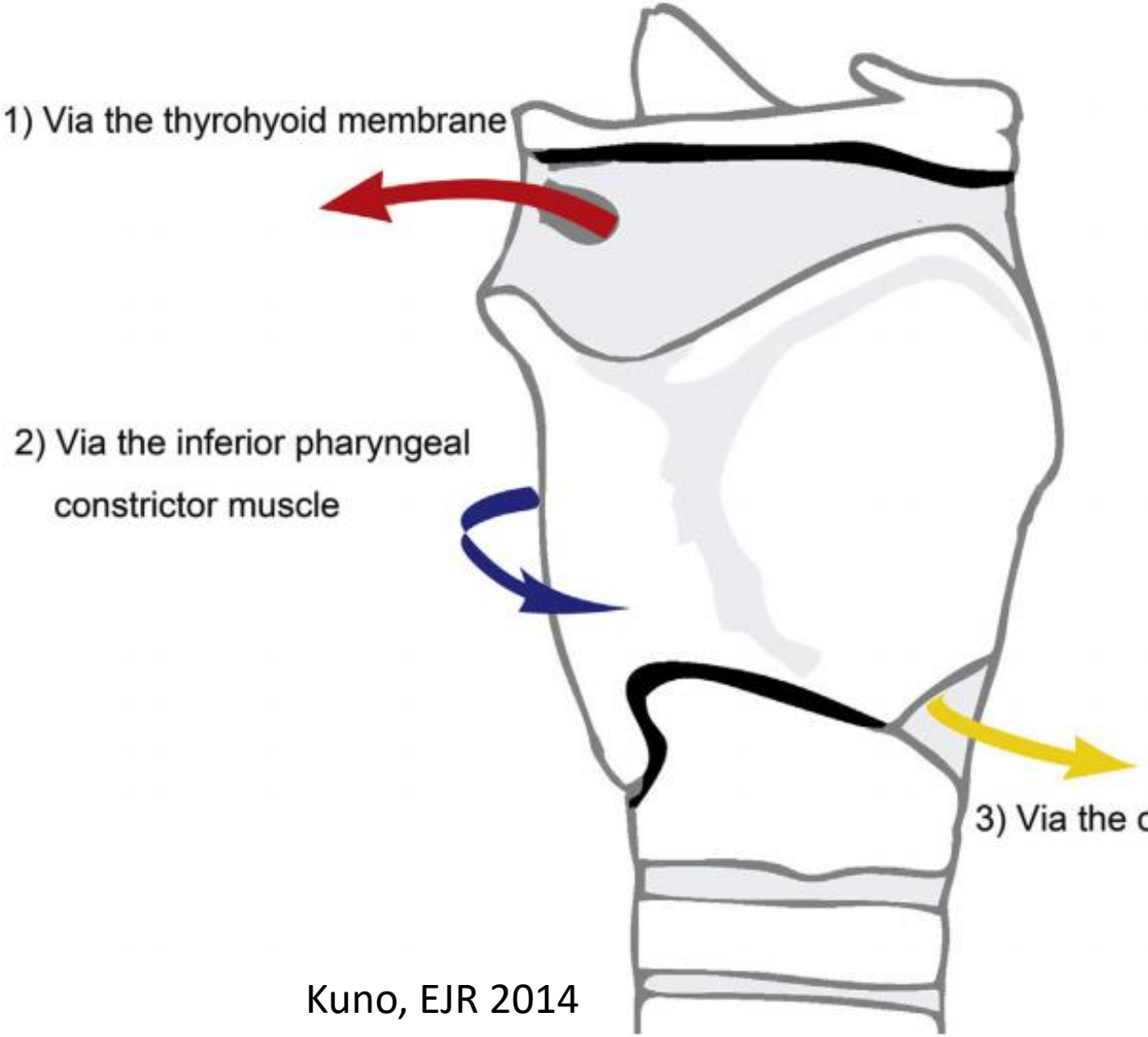

Kuno, EJR 2014

„MIEJSCA ZMNIEJSZONEGO OPORU”

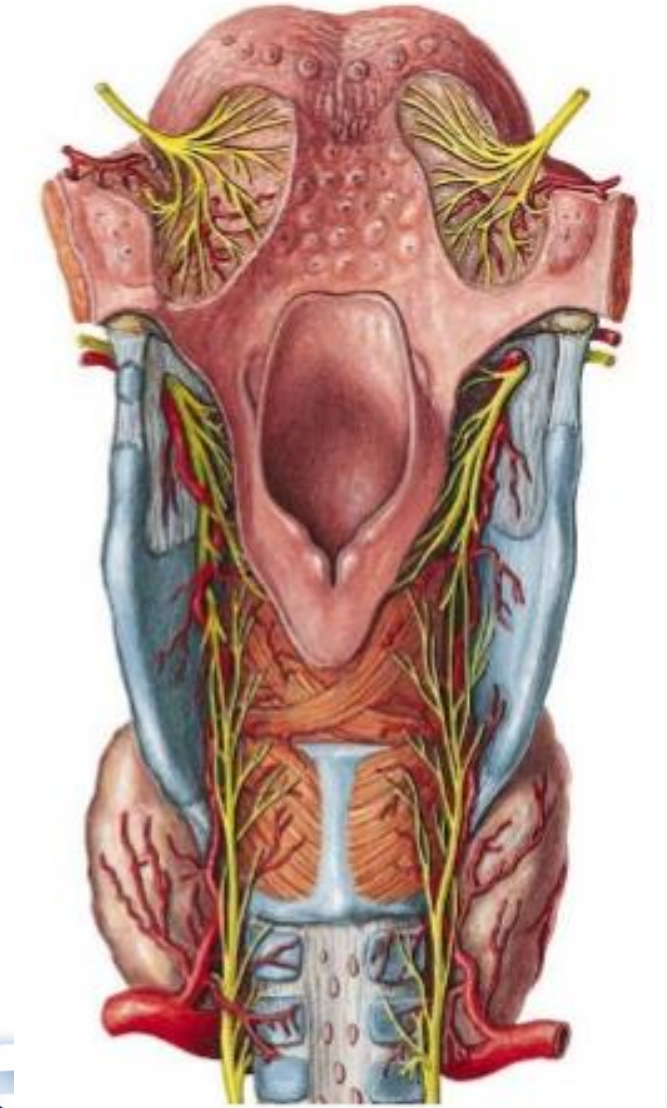

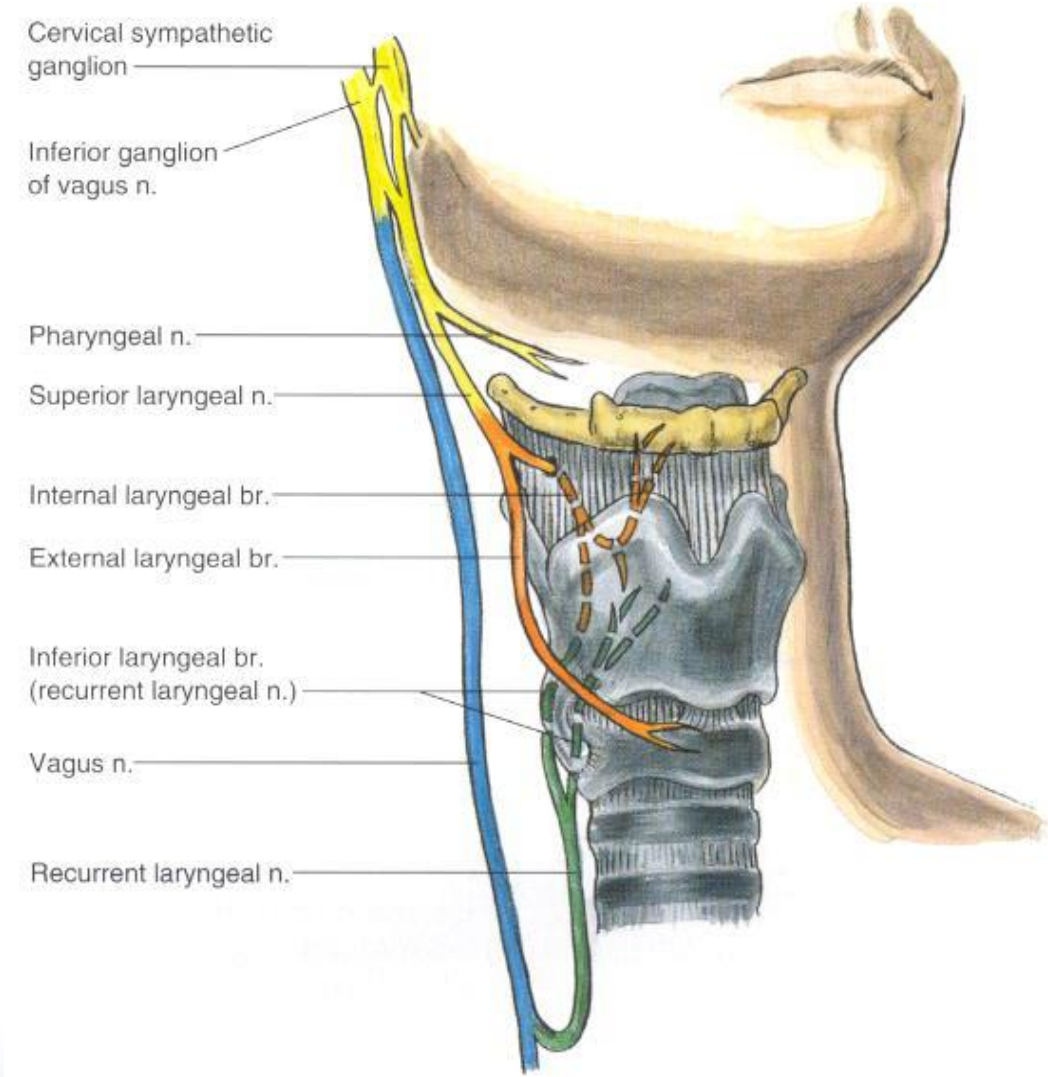

Kuno, EJR 2014

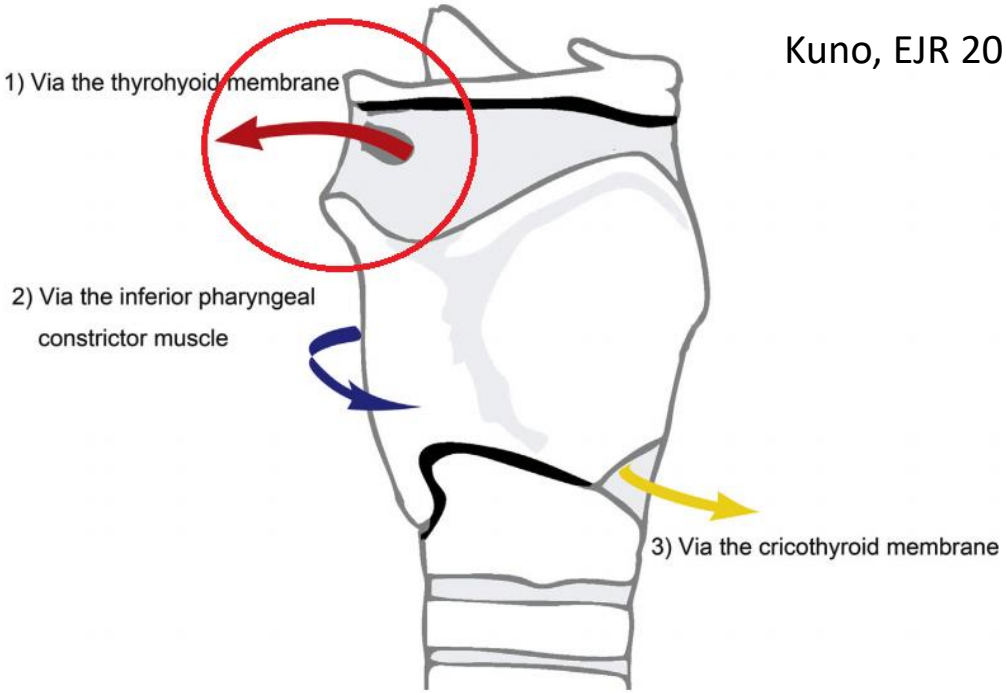

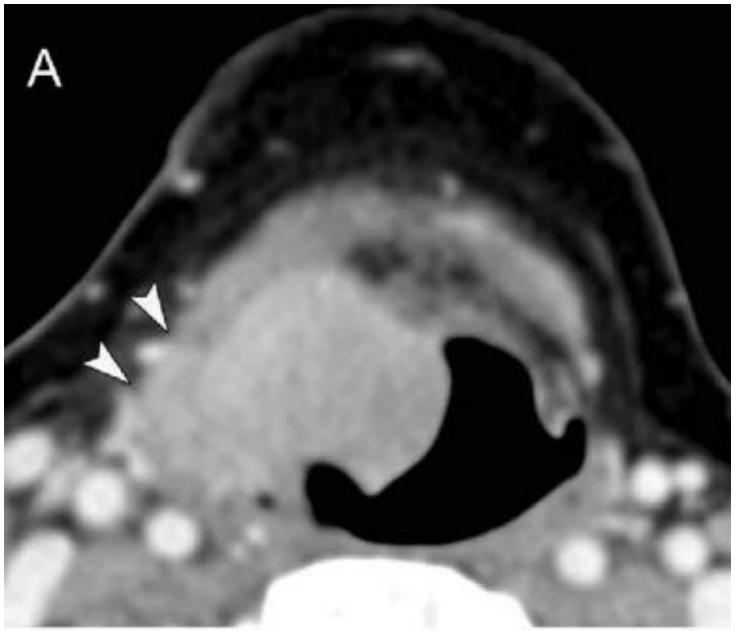

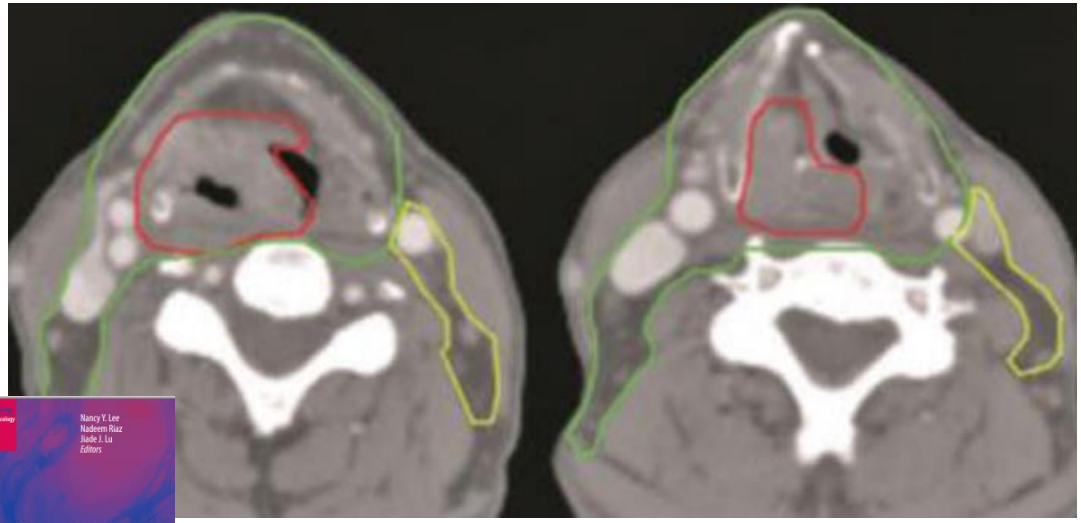

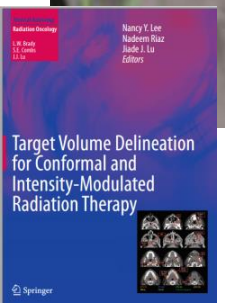

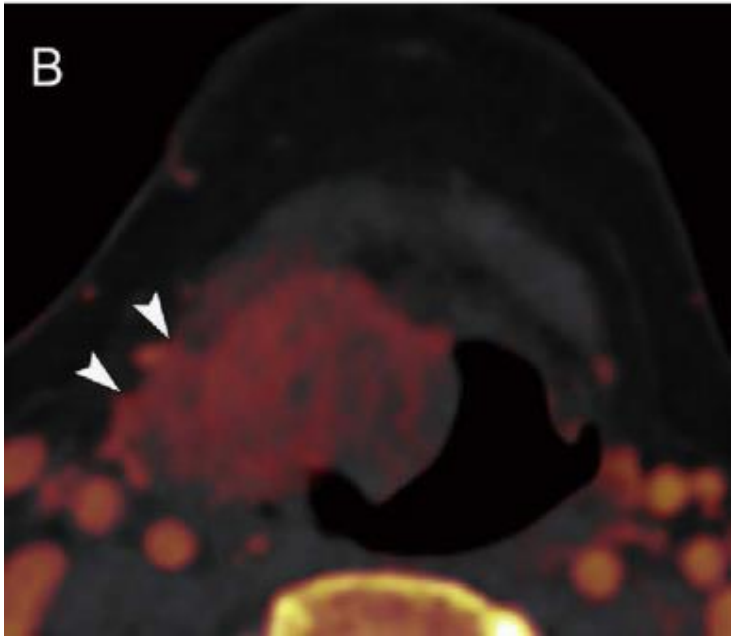

Rak zachyłka gruszkowatego GTV, HR-CTV

Kuno, EJR 2014

Z. GRUSZKOWATY (SZCZYT) !

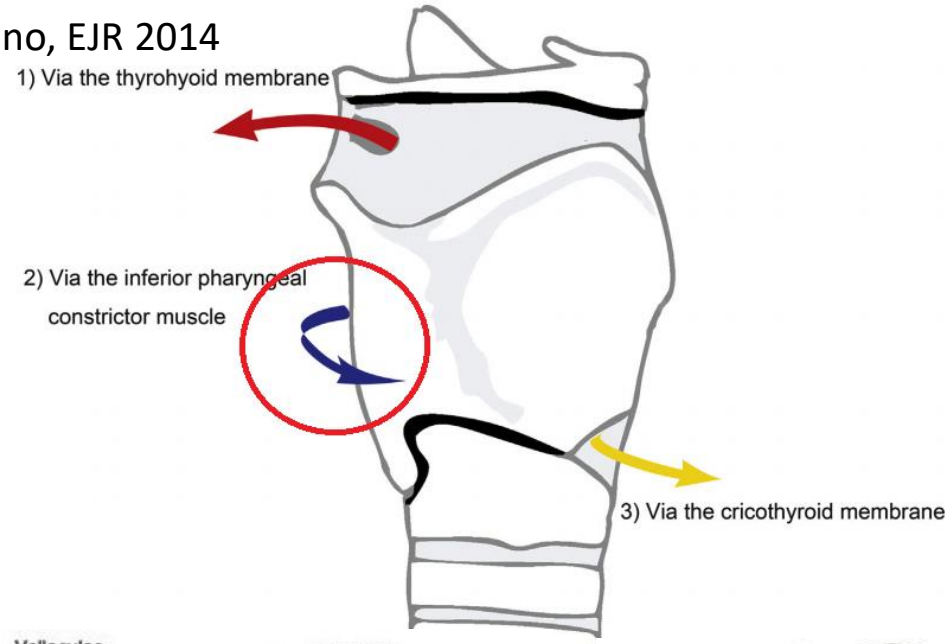

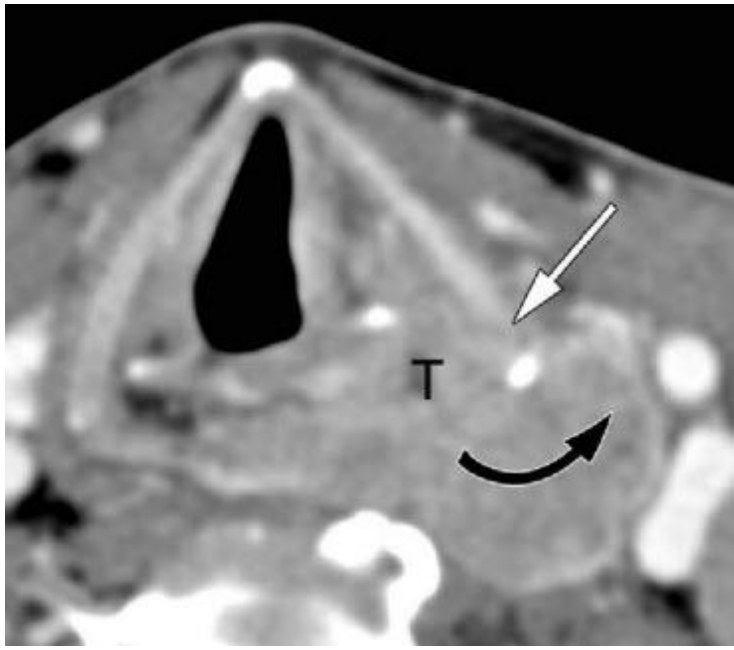

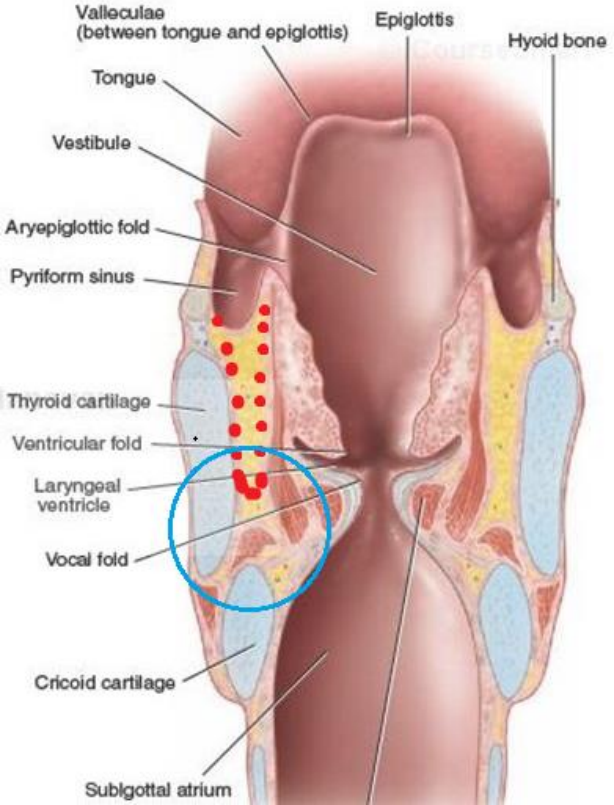

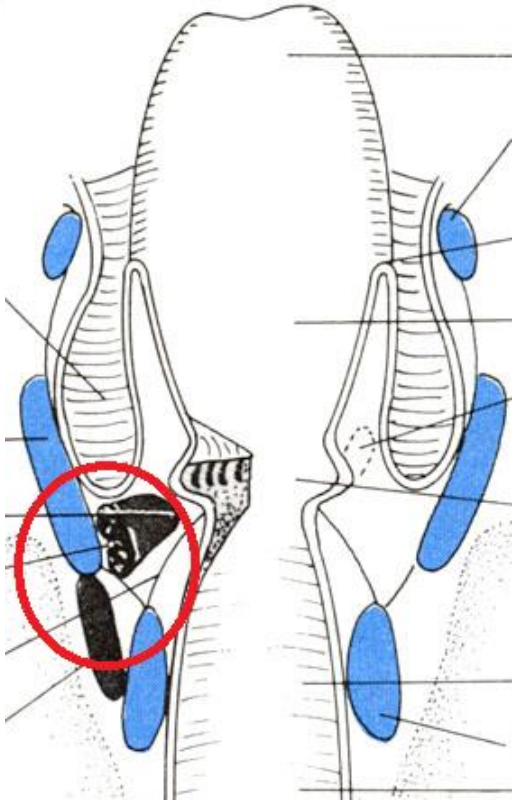

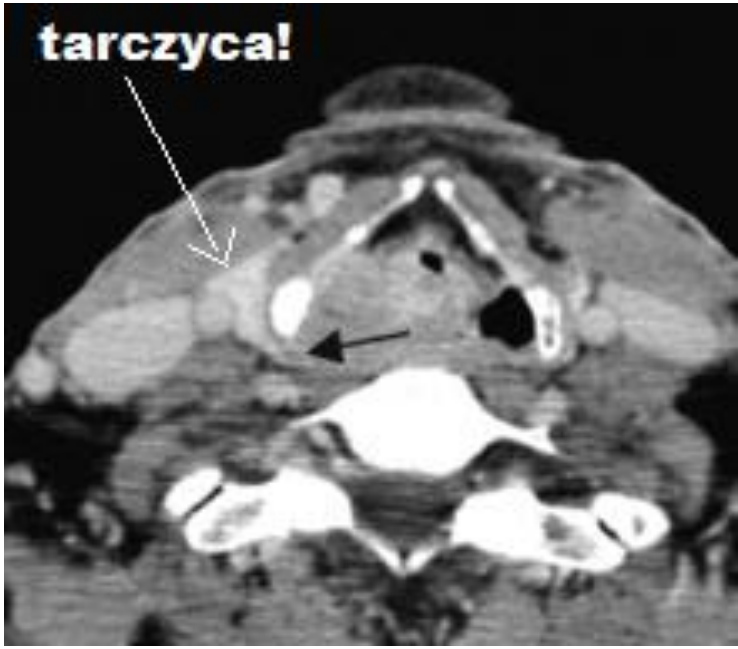

Gaillardin, 2011

Z. GRUSZKOWATY (SZCZYT) !

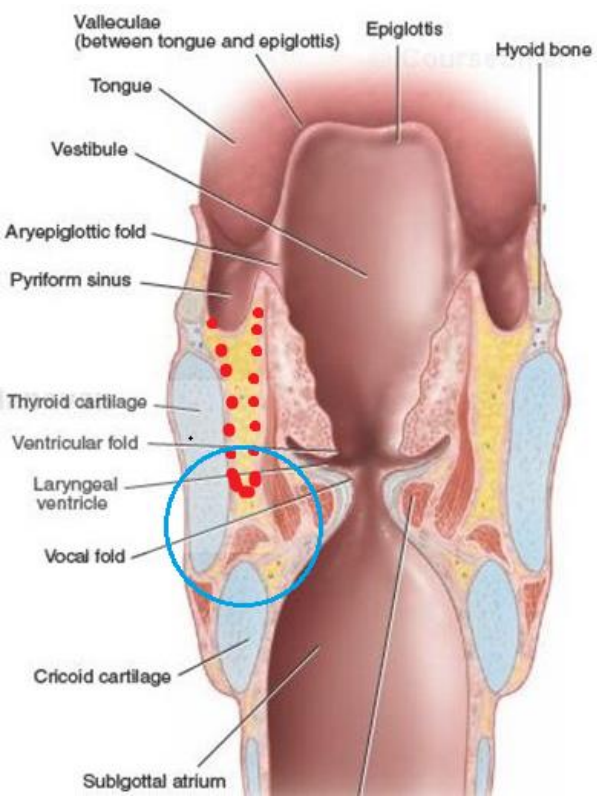

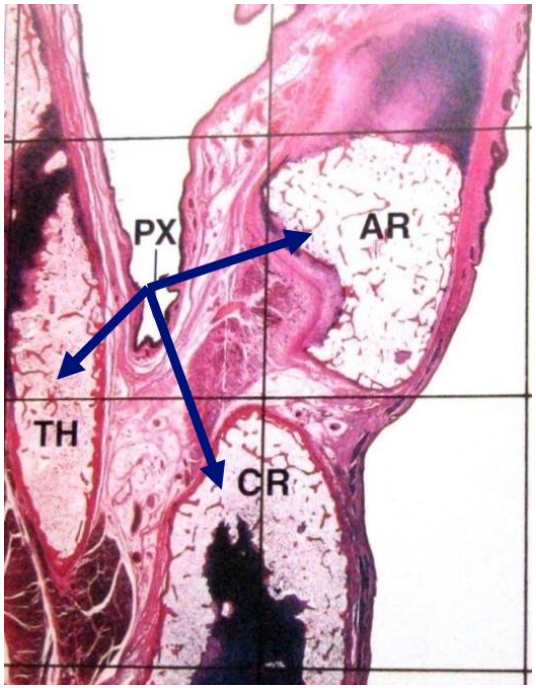

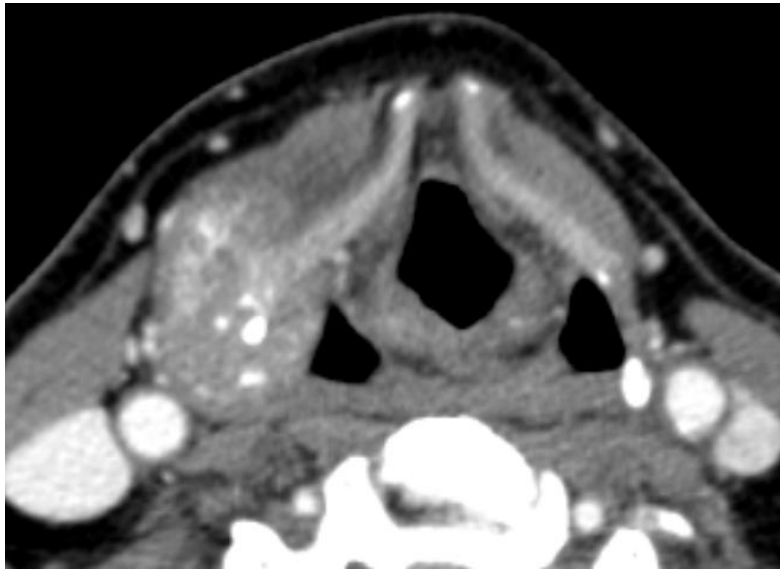

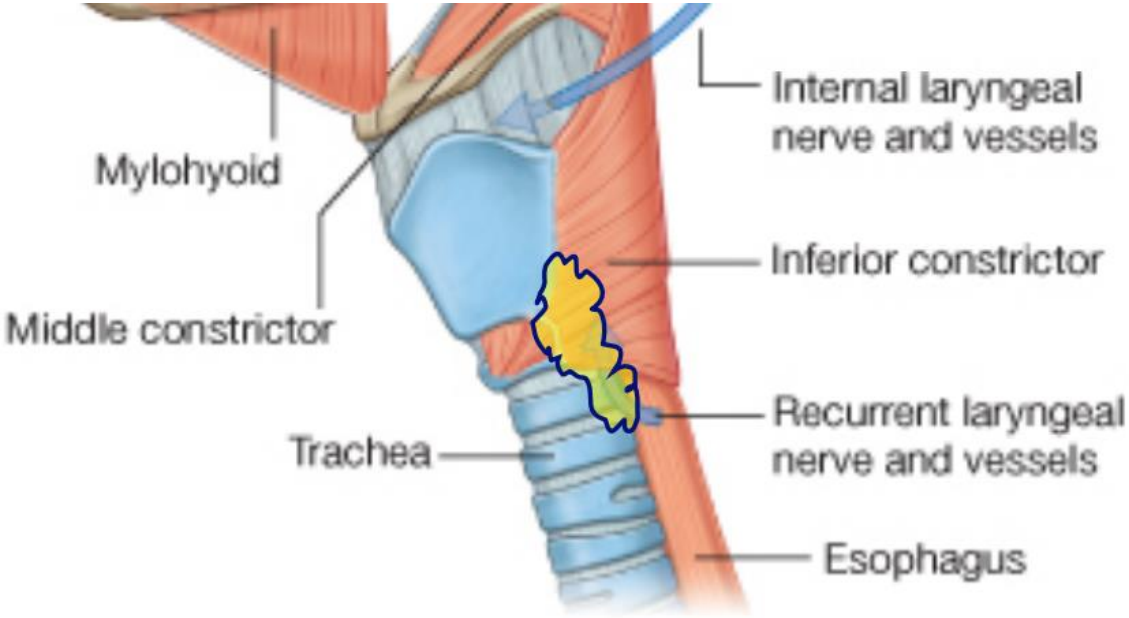

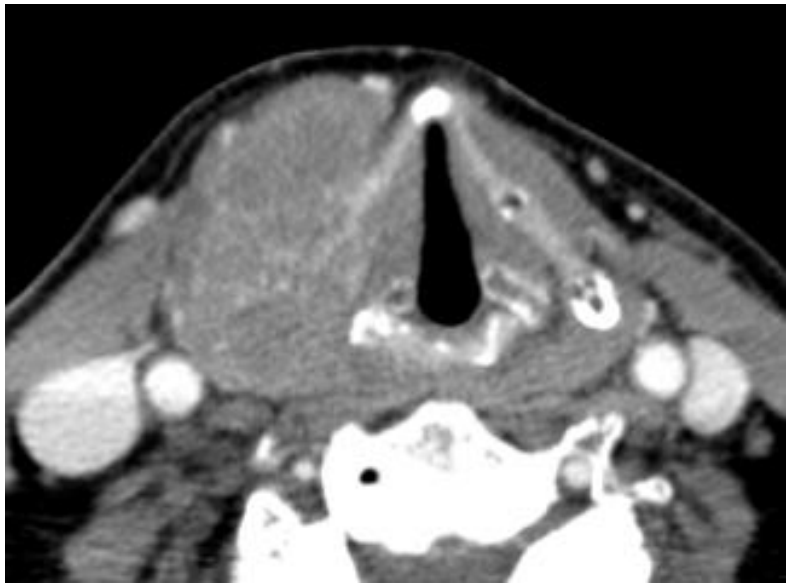

H.E. Stambuk; edusymp.com

Kuno, EJR 2014

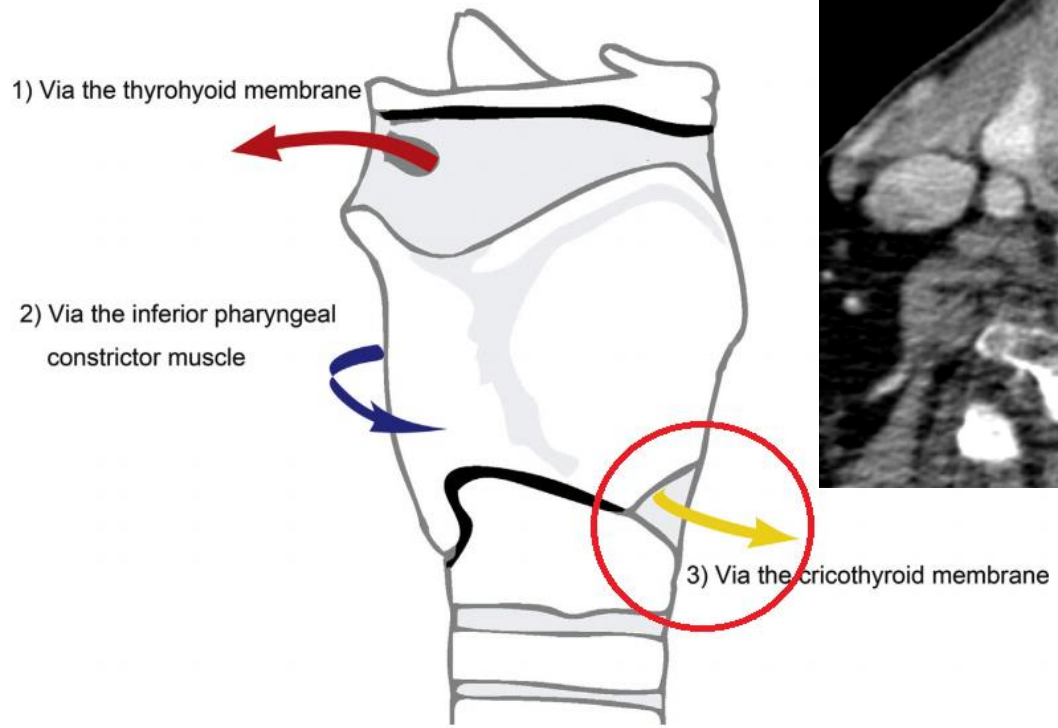

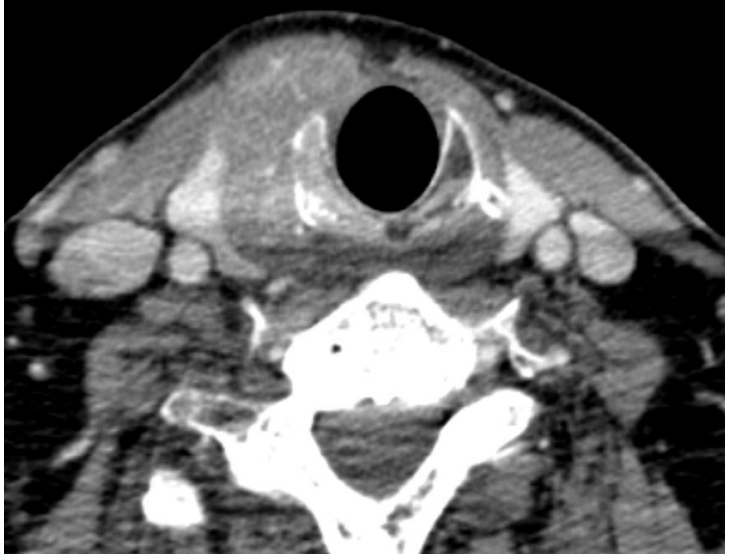

naciek wzdłuż stożka ścięgnistego w kier. błony pierścienno-tarczowej →

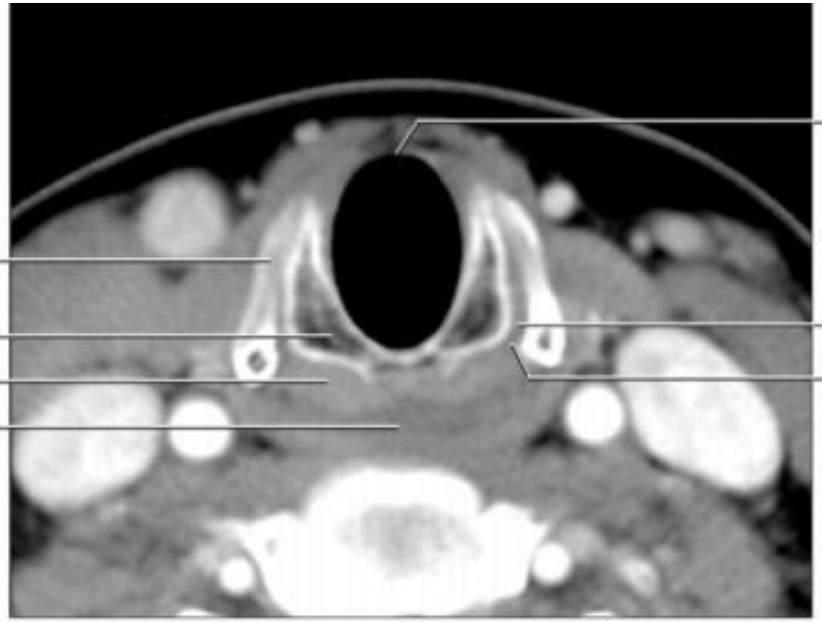

Anatomia prawidłowa →

H.E. Stambuk; edusymp.com

CTV ‘WĘZŁOWY’ – konturowanie stacji węzłowych

ELSEVIER

Radiotherapy and Oncology 69 (2003) 227–236

RADIOTHERAPY & ONCOLOGY
JOURNAL OF THE EUROPEAN SOCIETY FOR THERAPEUTIC RADIOLOGY AND ONCOLOGY

www.elsevier.com/locate/radonline

CT-based delineation of lymph node levels and related CTVs in the node-negative neck: DAHANCA, EORTC, GORTEC, NCIC, RTOG consensus guidelines

Vincent Grégoire[a,*,1], Peter Levendag[b,1], Kian K. Ang[c], Jacques Bernier[d], Marijel Braaksma[b], Volker Budach[e], Cliff Chao[c], Emmanuel Coche[f], Jay S. Cooper[c], Guy Cosnard[f], Avraham Eisbruch[c], Samy El-Sayed[g], Bahman Emami[c], Cai Grau[h], Marc Hamoir[i], Nancy Lee[c], Philippe Maingon[j], Karin Muller[b], Hervé Reychler[k]

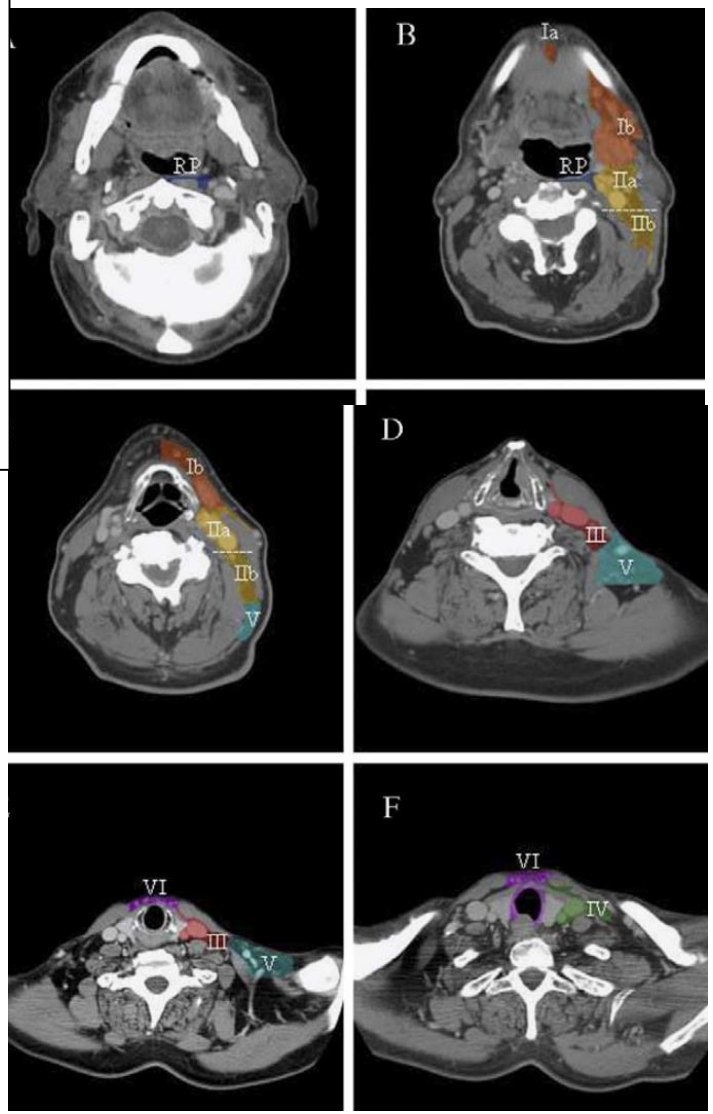

CT-based delineation of lymph node levels in the N0 neck: DAHANCA, EORTC, GORTEC, RTOG consensus guidelines.

Vincent Grégoire, Radiation Oncology

Peter Levendag*, Radiation Oncology

UCL St-Luc University Hospital, Brussels, Belgium and *Erasmus Medical Center, Rotterdam, The Netherlands

GRUPA VI = węzły chłonne „przedziału przedniego szyi”

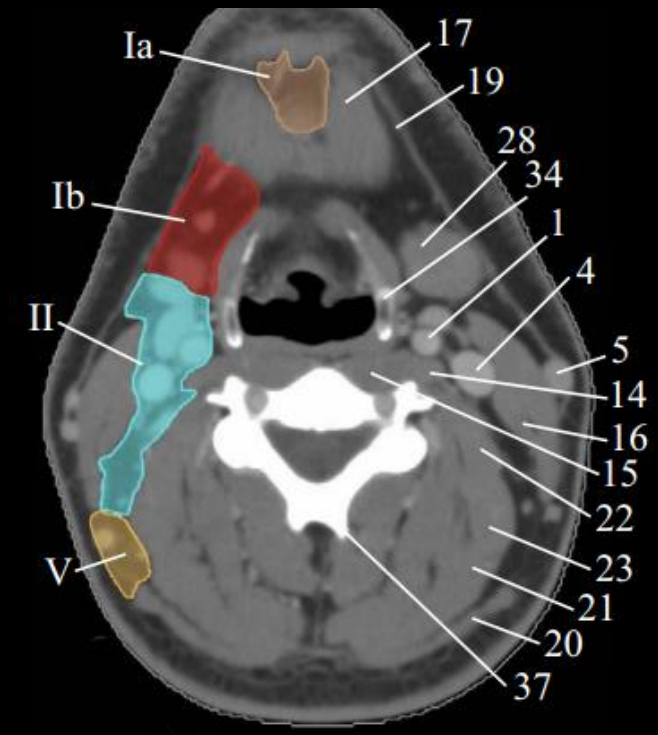

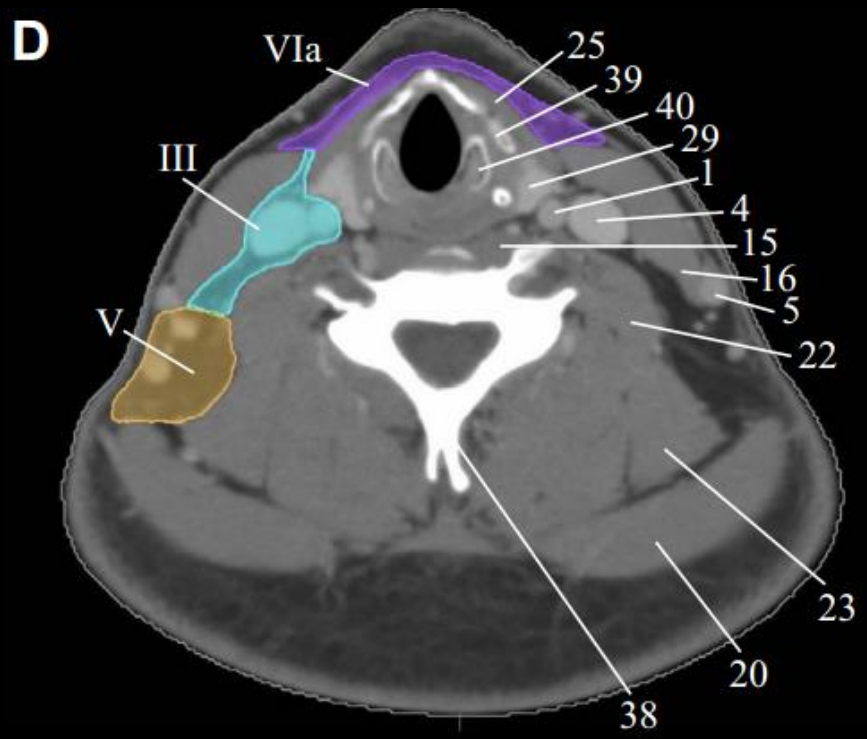

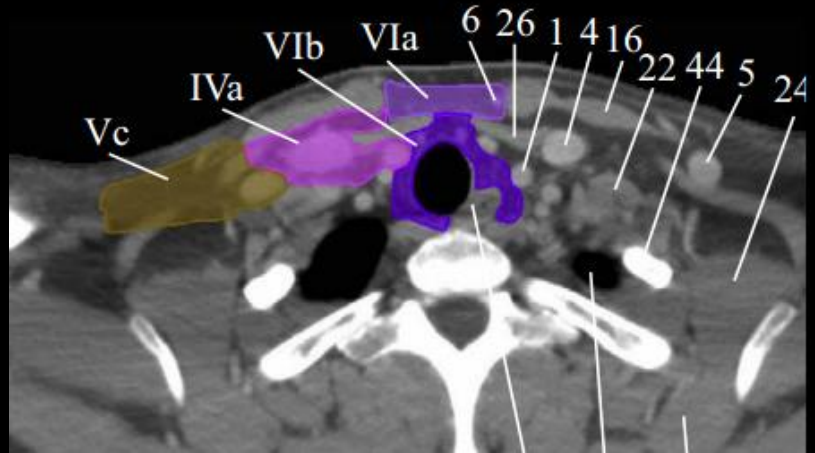

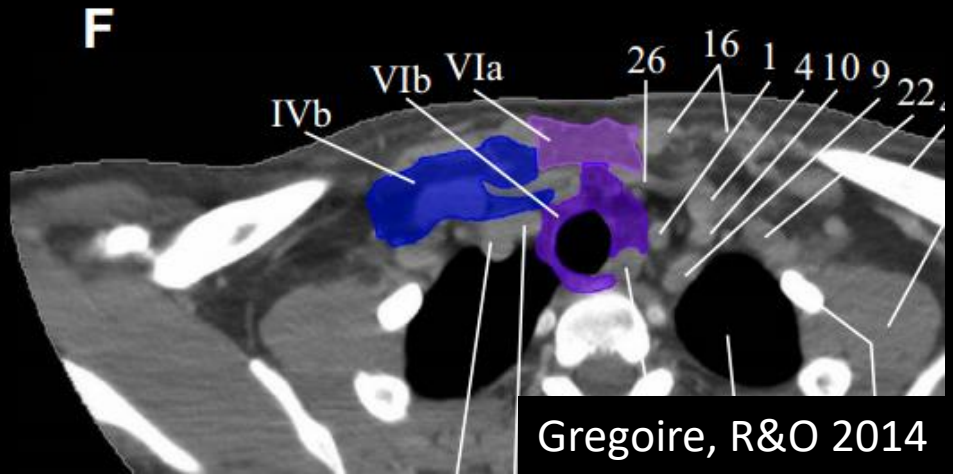

Gregoire, R&O 2014

GRUPA VI – konsensus 2014

Podział na VI A i VI B:

VI A – ww. chł. szyjne przednie, między mięśniami m-o-s od k.gnykowej do wcięcia mostka

drenaż: dolnej cz. twarzy i przedniej cz. szyi

ryzyko zajęcia: rak wargi dolnej, rak okolicy dziąsłowo-żuchwowej naciekający tkanki miękkie policzka /Gregoire, R&O 2014/

ALE:

w przypadku raka gardła dolnego ta okolica jest zagrożona naciekaniem przez ciągłość + miejsca zmniejszonego oporu – obejmujemy w bardziej zaawansowanych przypadkach

GRUPA VIB – kiedy obejmujemy?

- RAK ZACHYŁKA GRUSZKOWATEGO:
  - naciek szczytu zachyłka gruszkowatego
  - naciek zewnątrzkrtaniowy

/Chung, 2014/

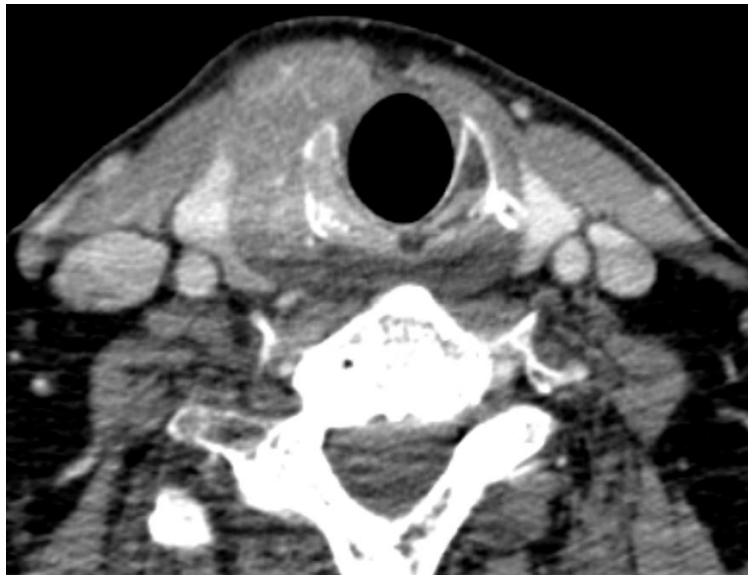

- RAK OKOLICY ZAPIERŚCIENNEJ:
  - jeśli naciek przełyku

Variability in IMRT planning and swallowing outcome

Mean dose to cricopharyngeus: 59.6 Gy

Patient developed a stricture

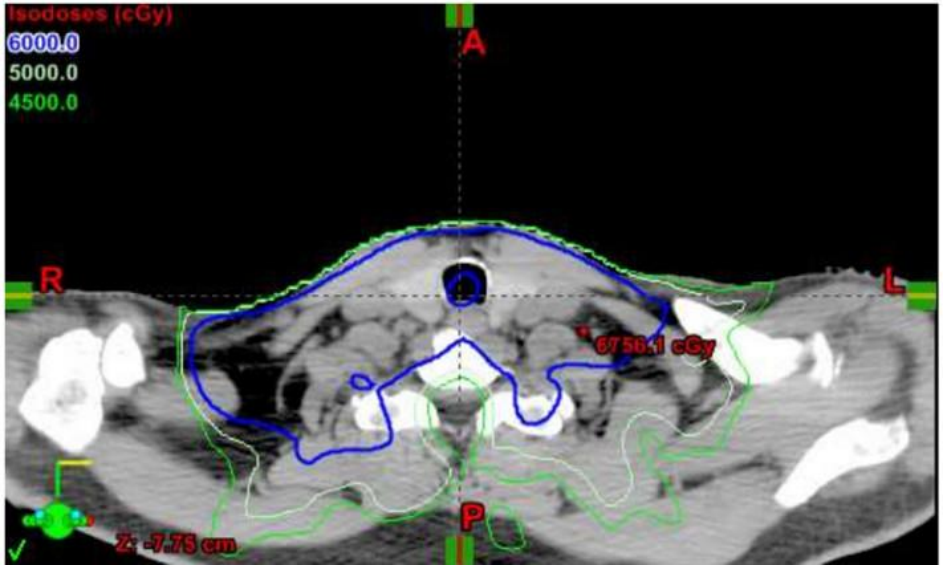

Mean dose to cricopharyngeus: 35.6 Gy

Patient did not develop stricture

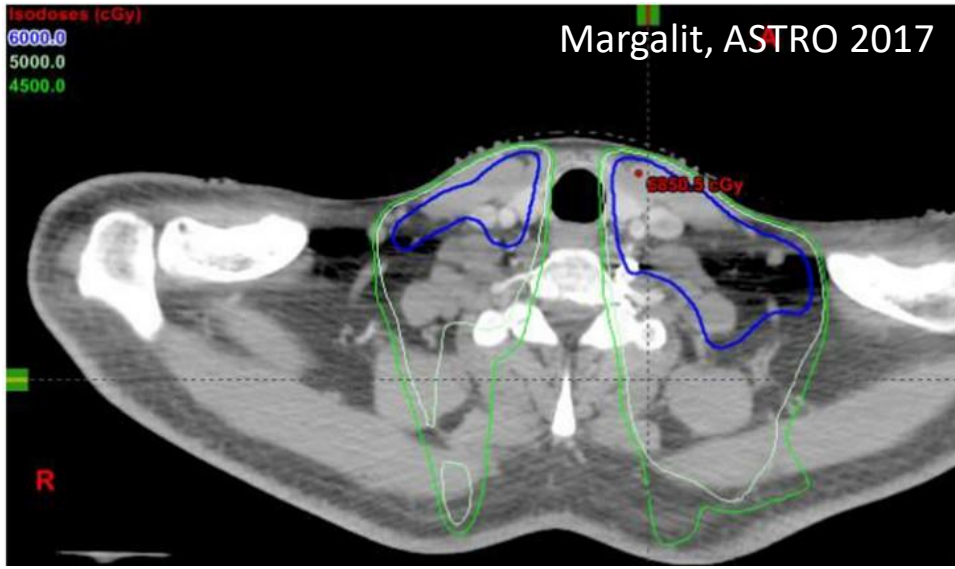

Margalit, ASTRO 2017

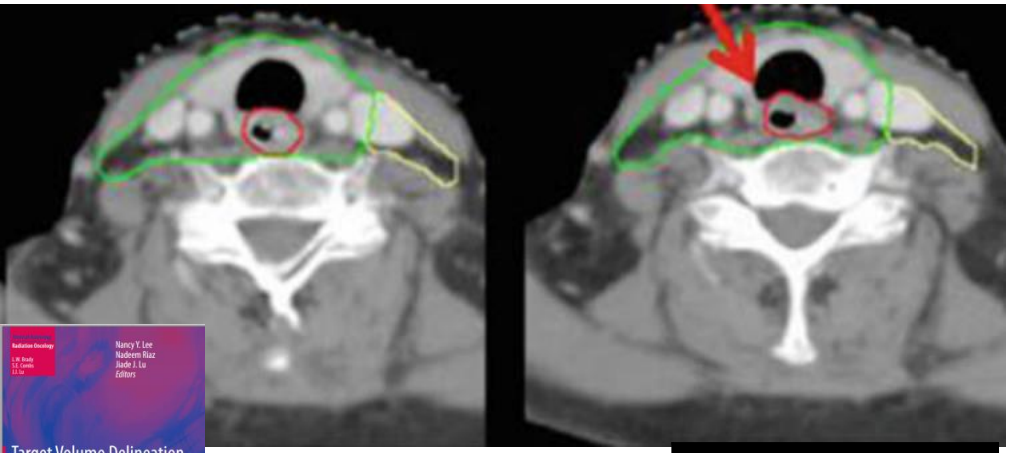

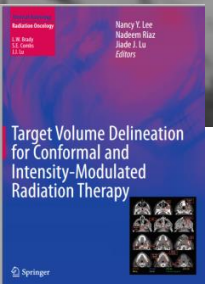

OZP cT3N1

ZG cT2N2b

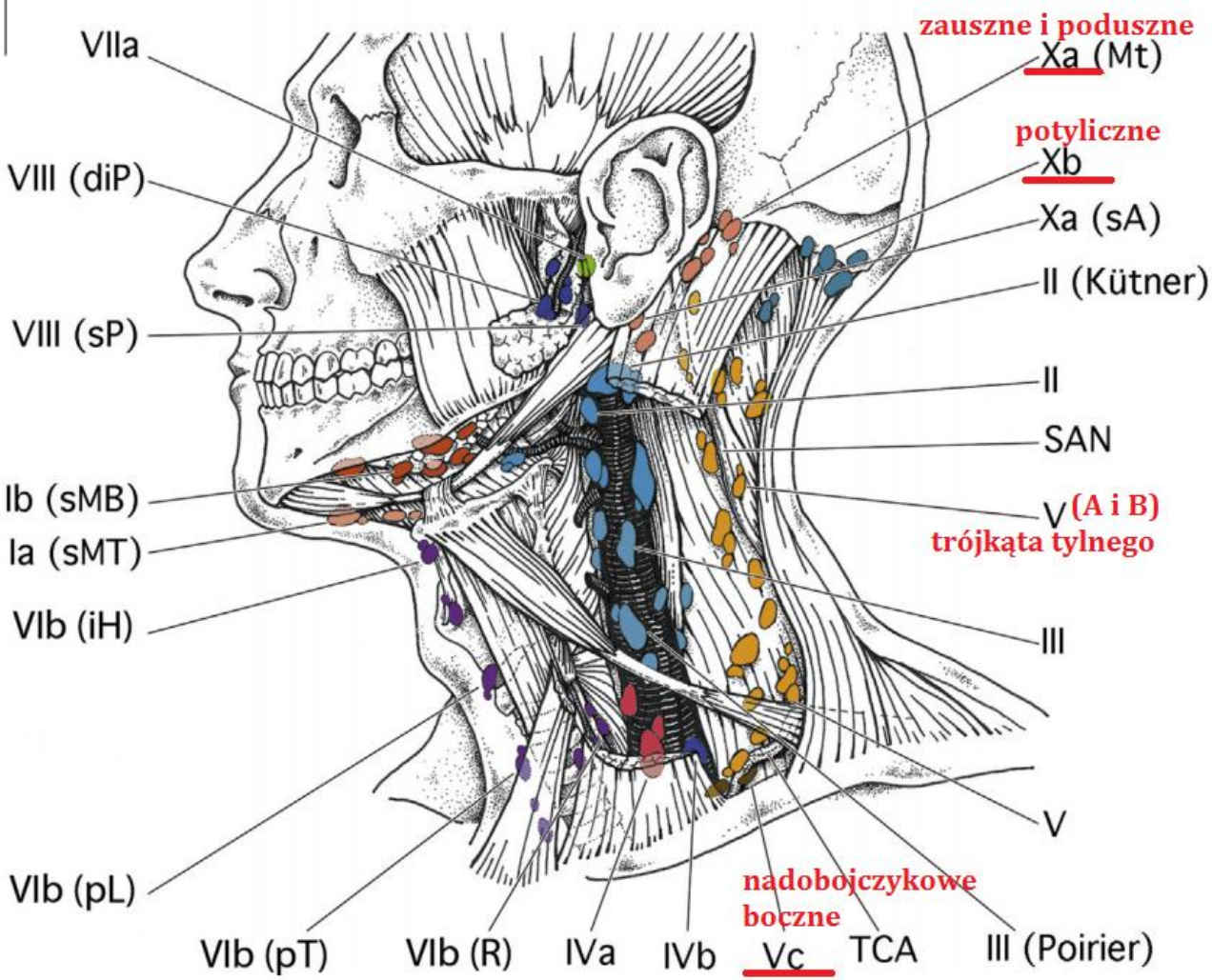

Grupa V i X konsensus 2014

Xa – zauszne i poduszne:
- tylna pow. ucha
- przewód sł. zewn.
- skóra głowy tej okolicy

Xb – potyliczne:
- tylna (potyliczna) część owłosionej skóry głowy

Levels V (Va and Vb) and Vc.

Boundaries	Level V (posterior triangle group)[a]	Level Vc (lateral supraclavicular group)
Cranial	Cranial edge of the body of hyoid bone	Plane just below transverse cervical vessels (caudal border of level V)
Caudal	Plane just below transverse cervical vessels	2 cm cranial to sternal manubrium, i.e. caudal border of level IVa
Anterior	Posterior edge of sternocleidomastoid m.	Skin
Posterior	Anterior border of trapezius m.	Anterior border of trapezius m. (cranially)/±1 cm anterior to serratus anterior m. (caudally)
Lateral	Platysma m./skin	Trapezius m (cranially)/clavicle (caudally)
Medial	Levator scapulae m./scalenius m. (caudally)	Scalenius m./lateral edge of sternocleidomastoid m, lateral edge of level IVa

[a] Surgically, level V is subdivided in two groups of upper (Va) and lower (Vb) nodes according to their respective relationships with the cricoid cartilage.

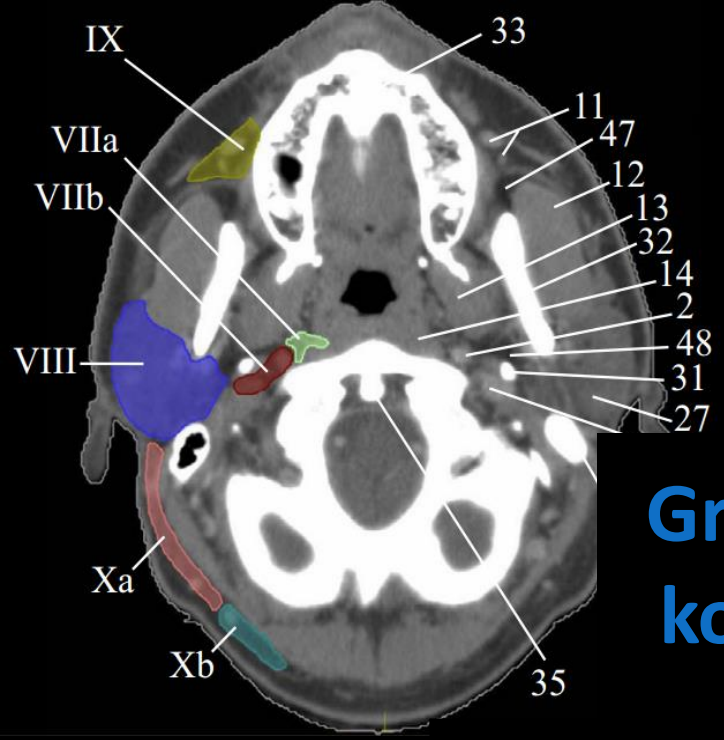

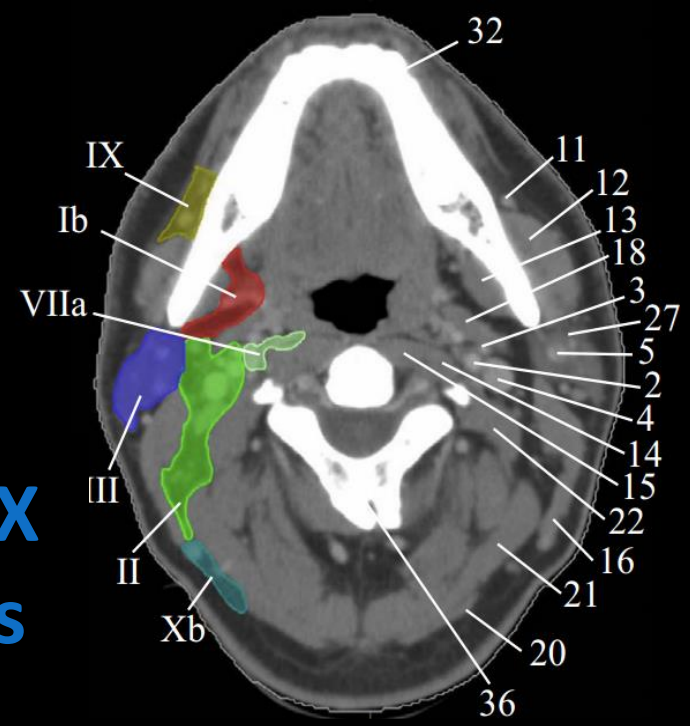

Grupa V i X konsensus 2014

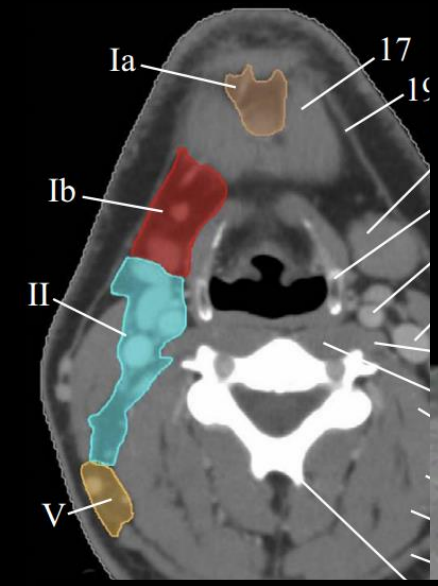

Naczynia poprzeczne szyi : V → Vc

↓

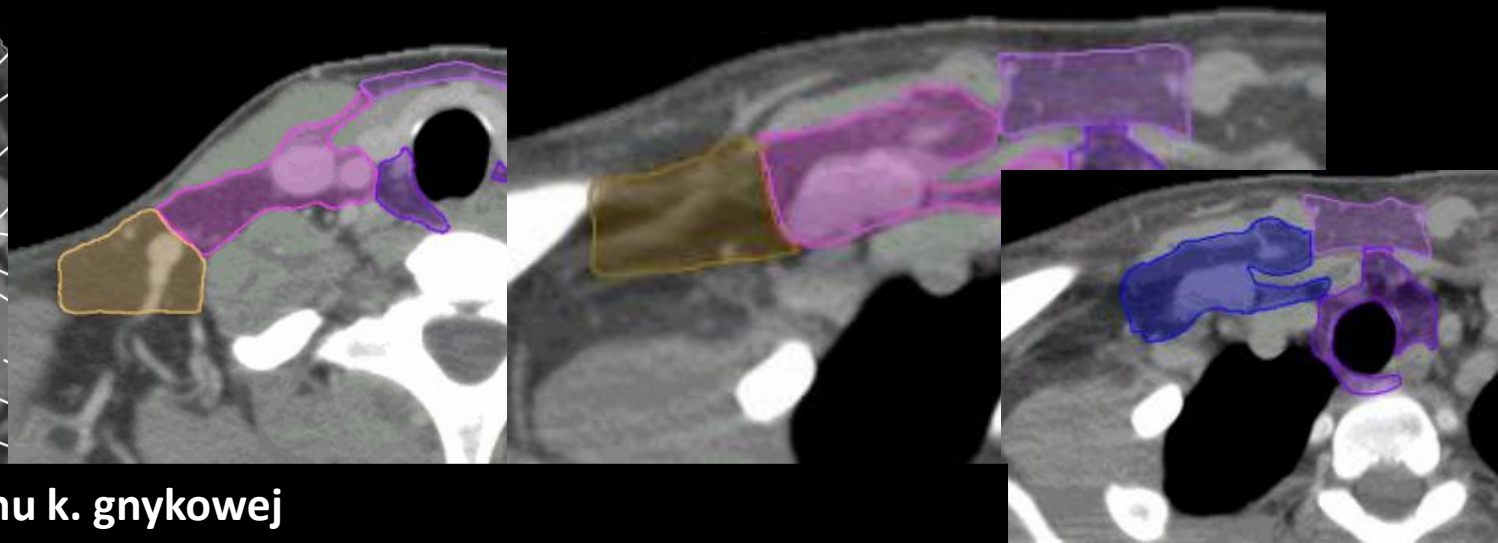

↑ **Gr. V: od poziomu k. gnykowej**

Grupa Vc i IVB = węzły chłonne nadobojczykowe boczne (Vc) i przyśrodkowe (IVB) - konsensus 2014

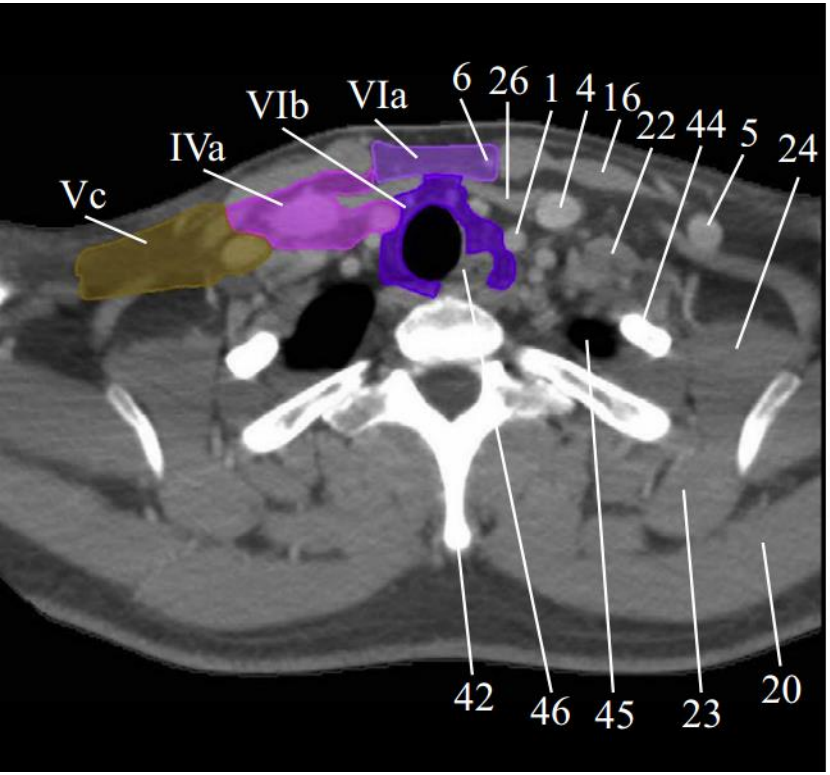

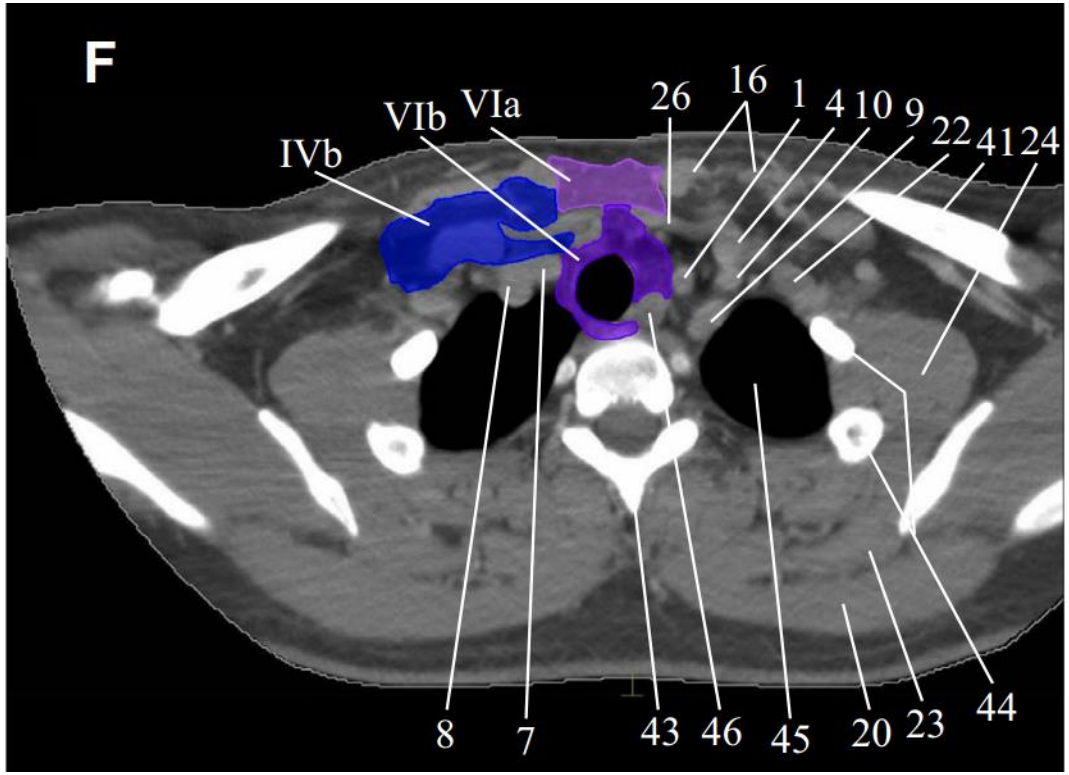

Grupa Vc – doprowadzające naczynia limfatyczne z tylnego trójkąta szyi (czyli z gr. Va i Vb), **zajęta najczęściej w rakach gardła górnego**.

Zajęcie ww. chł. nadobojczykowych (IVB i/lub Vc) a CTV ‘węzłowy’

następna stacja węzłowa: „śródpiersie górne” za rękojeścią mostka

czyli: grupa 3A ww. chł. śródpiersia! (kiedyś = gr. VII ww. chł. szyi)

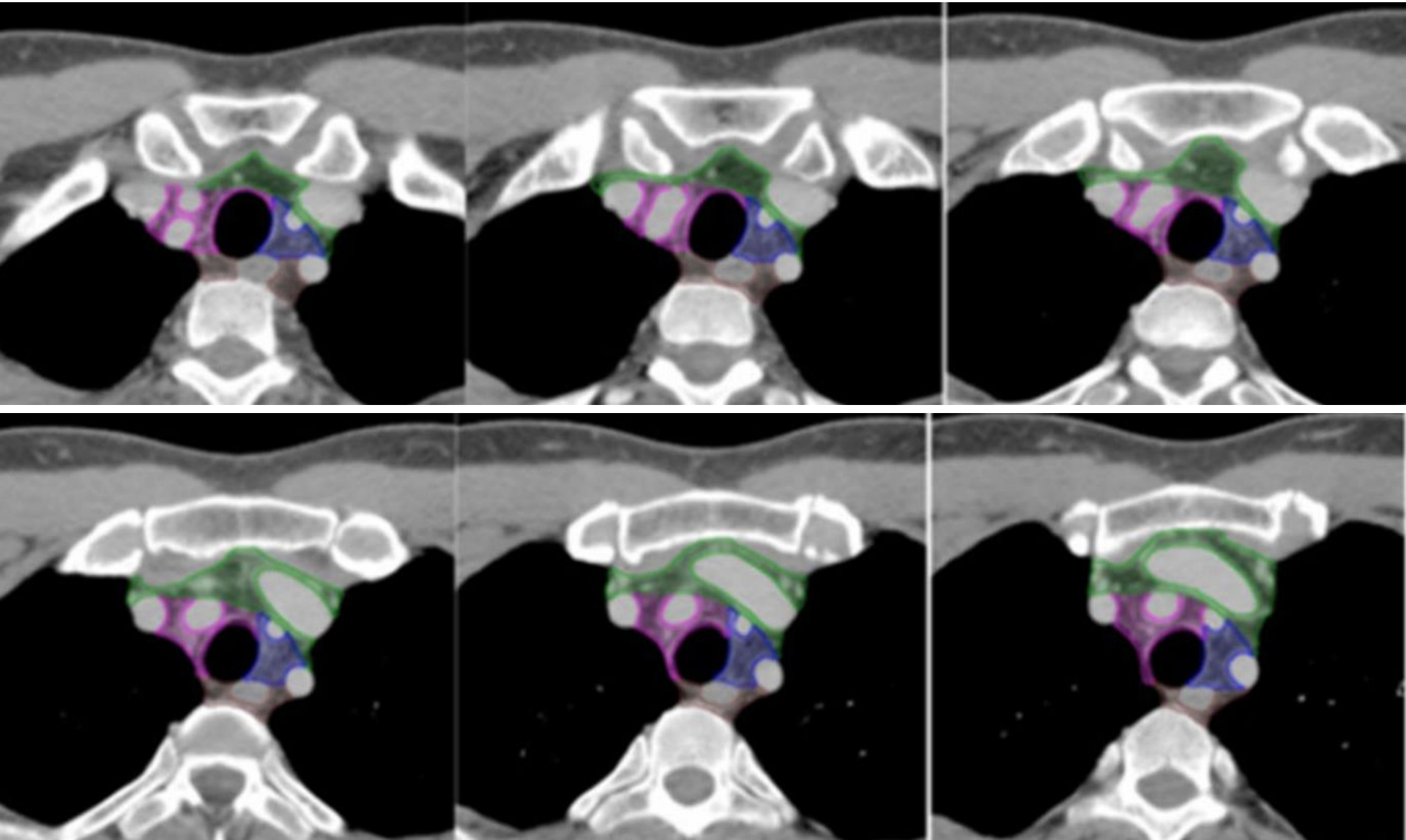

CTV ‘węzłowy’ N+ vs N0

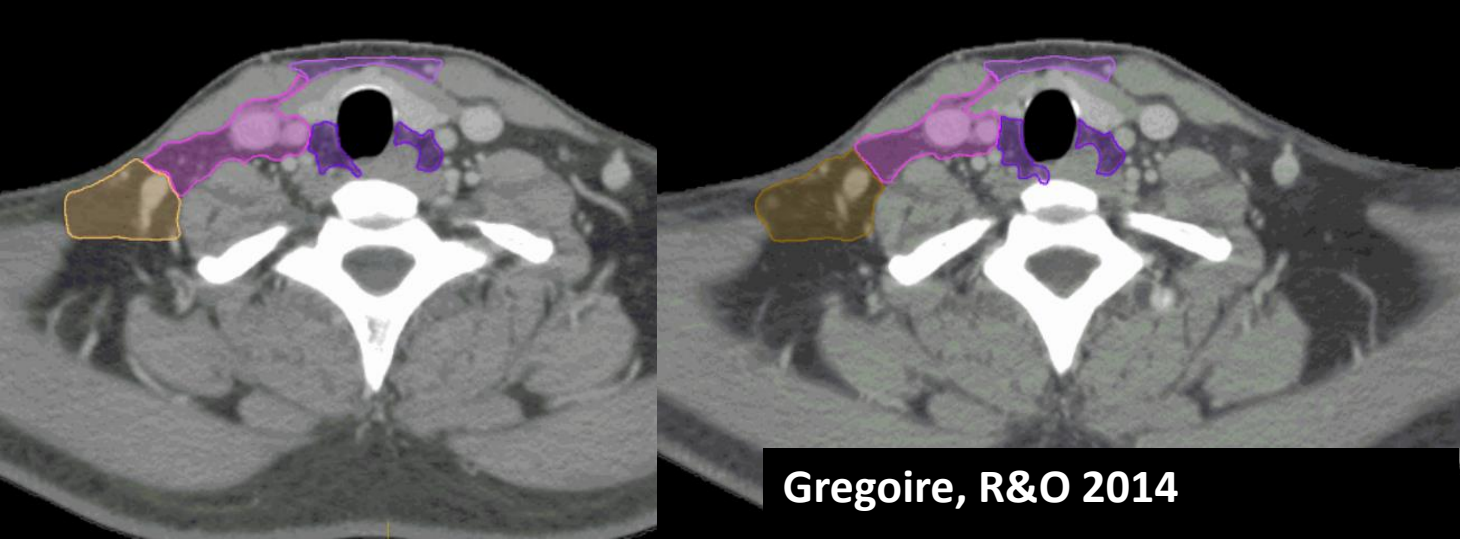

CTV 'węzłowy' N+ vs N0

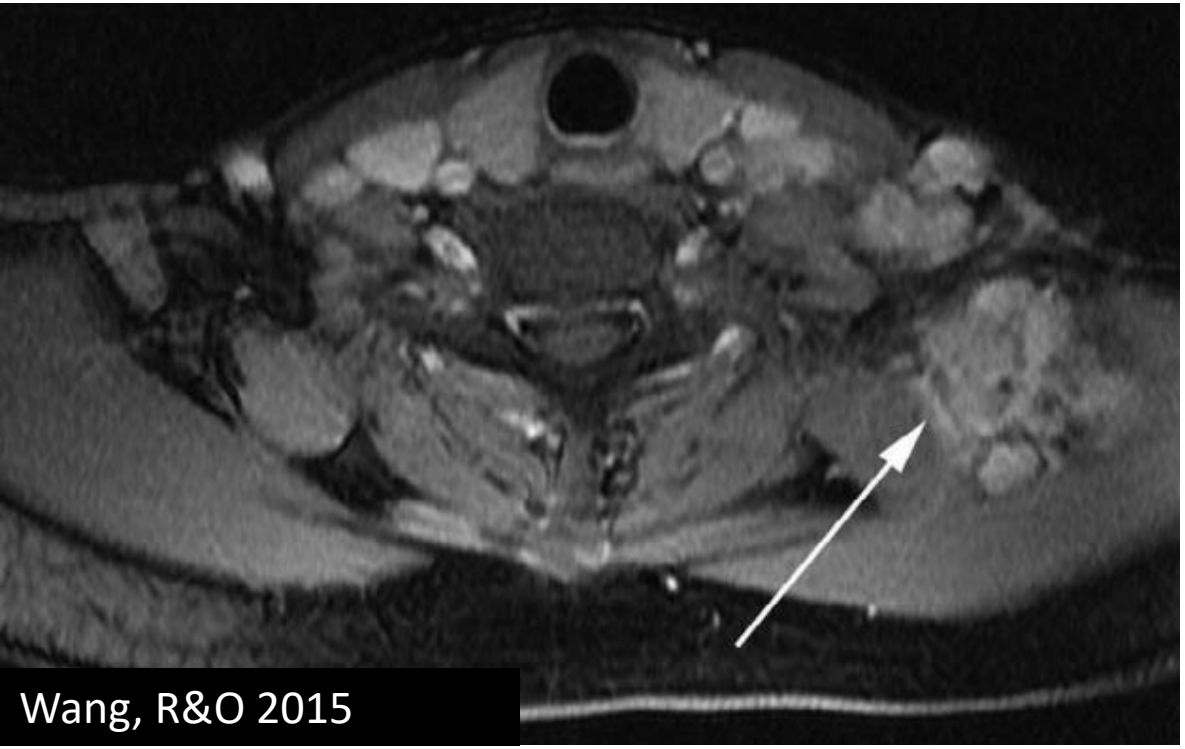

- **Gr. V i Vc**
- 1044 chorych z **NPC**, z N+ w gr. V
- w tym 35 **poza granicami gr. V wg konsensusu 2014!** (do tyłu)
- <u>u wszystkich masywne zajęcie gr. VA i VB</u>

/Wang, R&O 2015/

CTV ‘węzłowy’ N+ vs N0 – gr. V

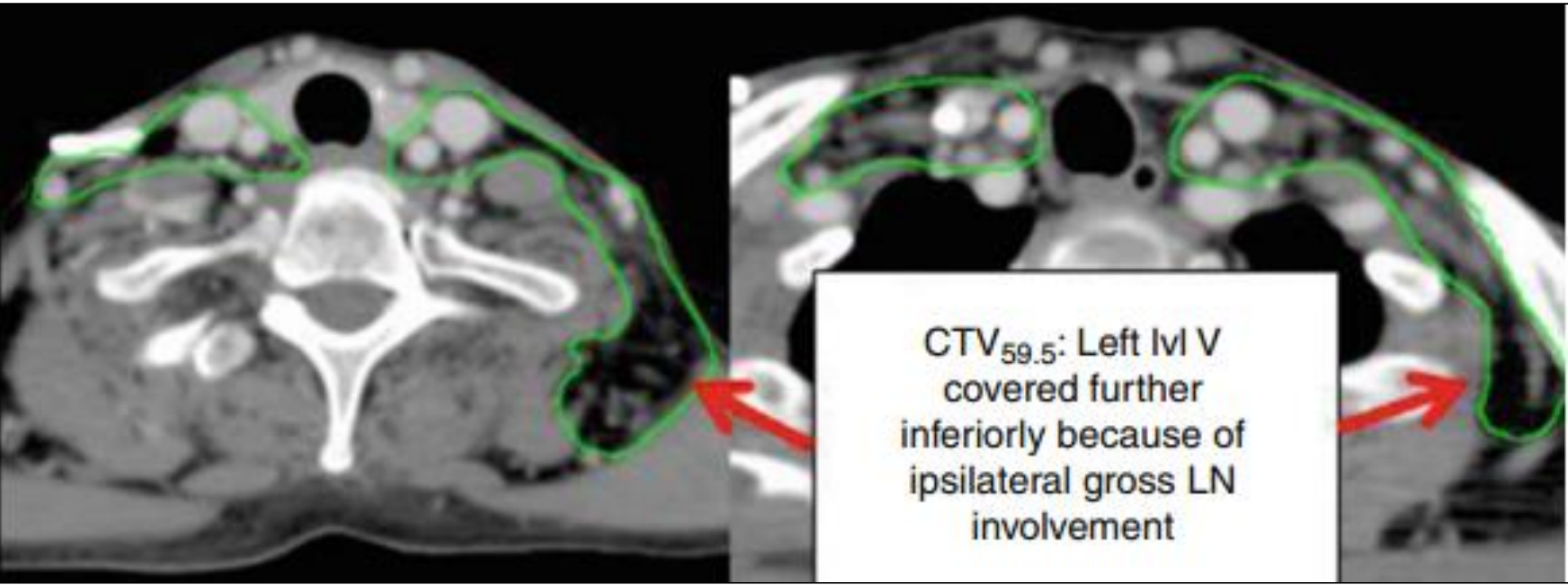

HR-CTV, rak tylnej ściany gardła cT3N2b

gr. V po stronie N+ w rozszerzonych granicach



‘HIGH LEVEL II’ /Gregoire, R&O 2006/

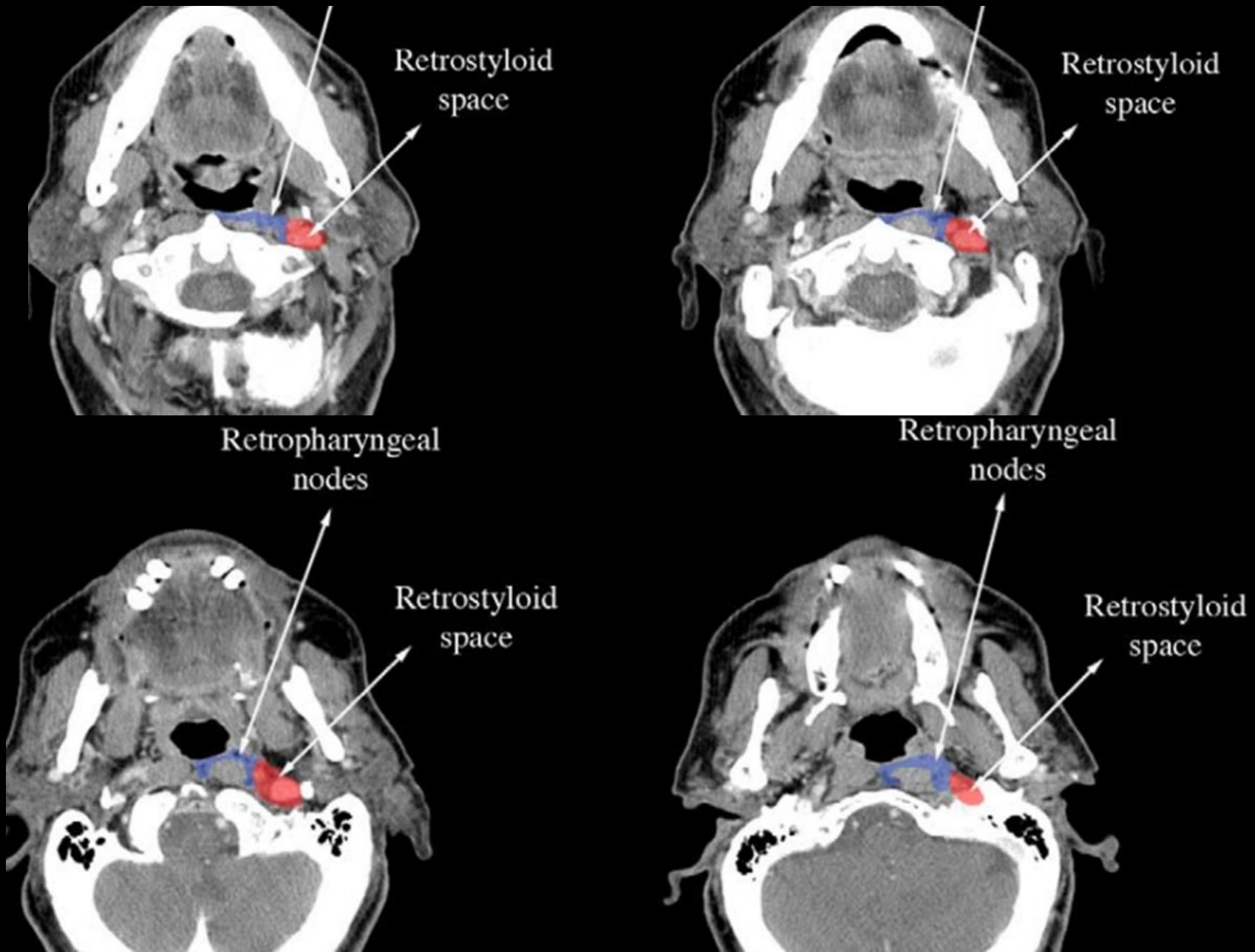

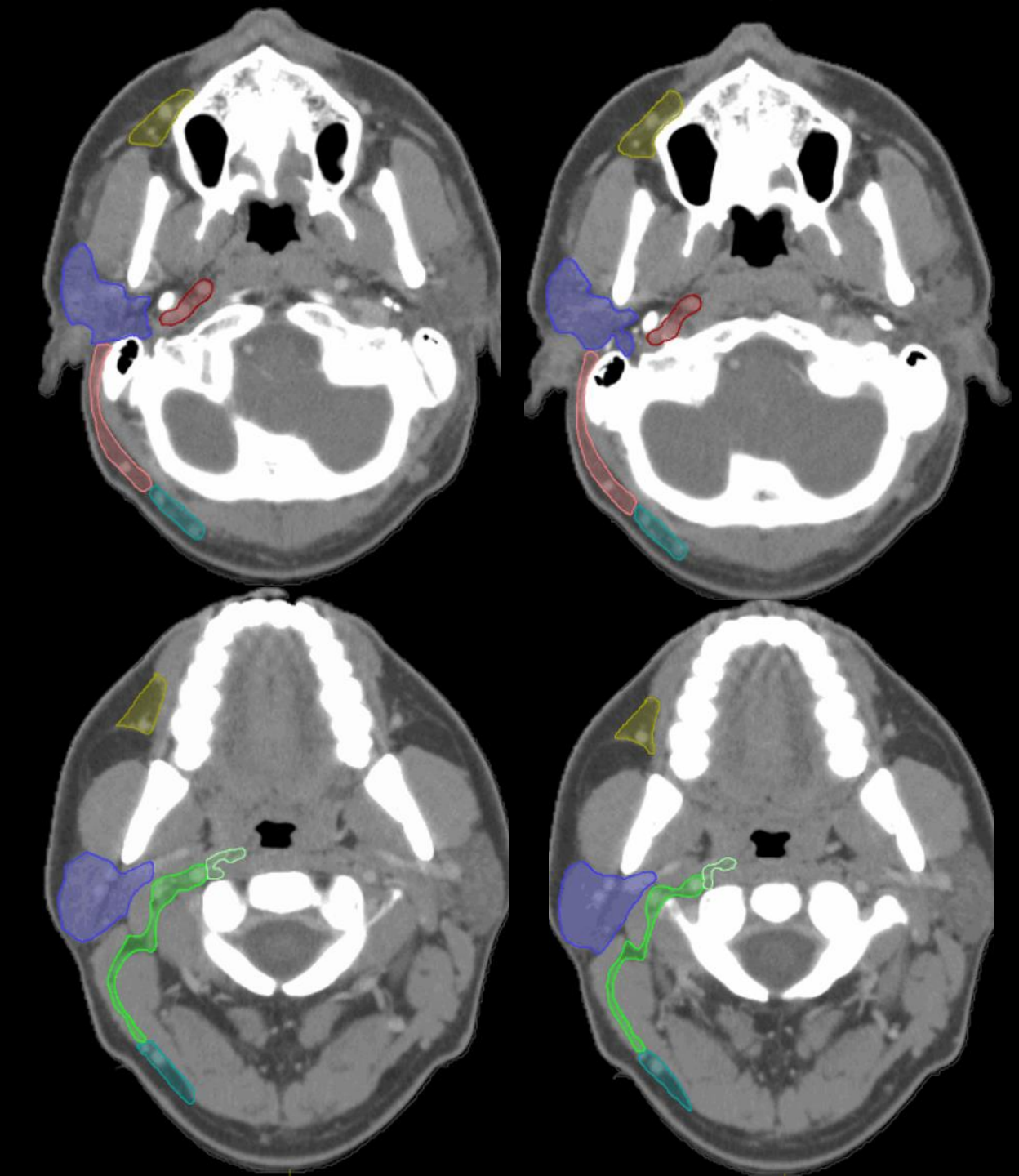

‘HIGH LEVEL II’

/Gregoire, R&O 2014/

High level II = do podstawy czaszki =

VIIB (zarylcowe): obejmujemy po stronie N+

CTV węzłowy – ZG T2N2b

N+: IB-V + VIIB do podst.czaszki („high L.II”)

N0: II-IV + RP (VIIA) do trzonu C1, (II do wyr. poprz. C1)



CTV ‘węzłowy’ ECE+

CTV ‘węzłowy’ w ECE +

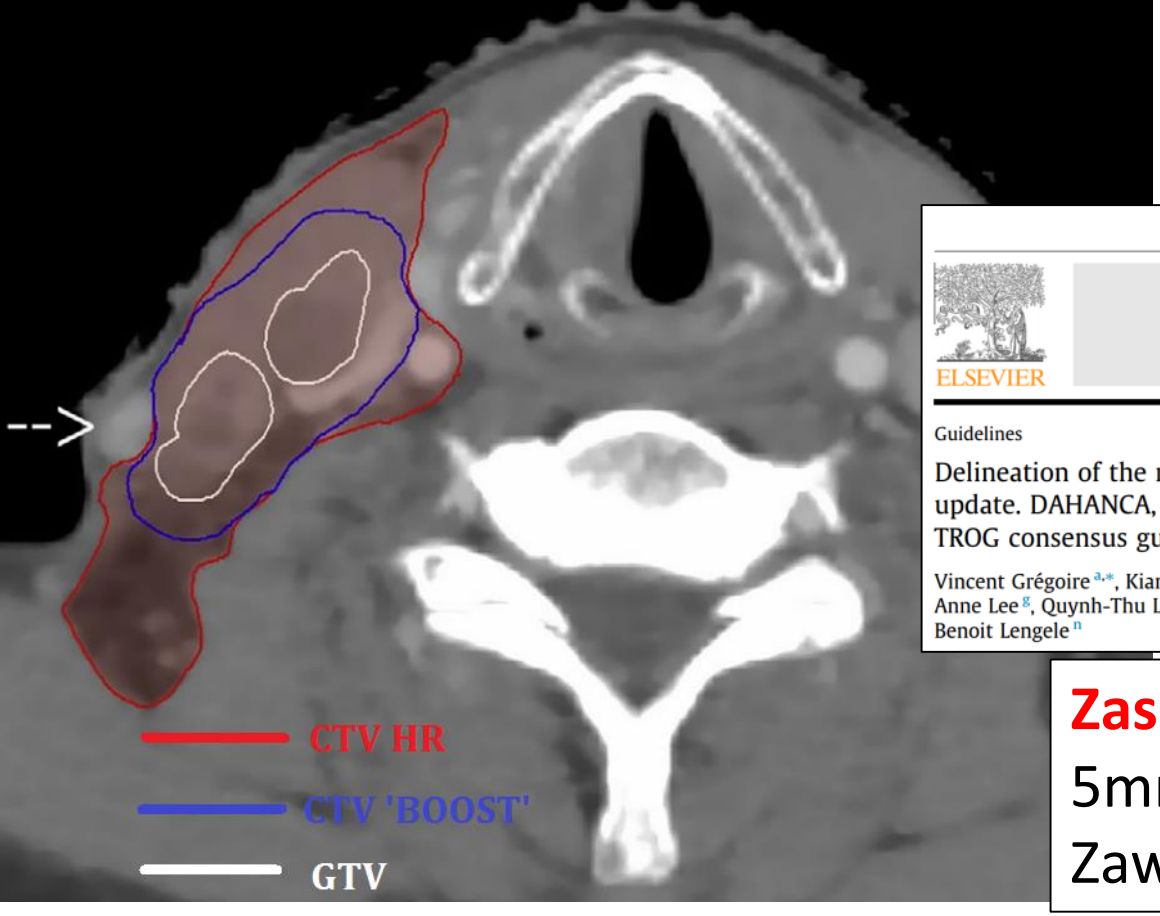

Radiotherapy and Oncology 110 (2014) 172–181

Contents lists available at ScienceDirect

Radiotherapy and Oncology

journal homepage: www.thegreenjournal.com

Guidelines

Delineation of the neck node levels for head and neck tumors: A 2013 update. DAHANCA, EORTC, HKNPCSG, NCIC CTG, NCRI, RTOG, TROG consensus guidelines ☆

Vincent Grégoire [a,*], Kian Ang [b], Wilfried Budach [c], Cai Grau [d], Marc Hamoir [e], Johannes A. Langendijk [f], Anne Lee [g], Quynh-Thu Le [h,i], Philippe Maingon [j], Chris Nutting [k], Brian O'Sullivan [l], Sandro V. Porceddu [m], Benoit Lengele [n]

Zasięg ECE:

5mm - 96% ww. chł. ⌀ do 3cm;

Zawsze < 8-10mm

- **CTV BOOST = GTV węzłowy + 5mm**
- **CTV HR = objęcie struktury zagrożonej naciekiem** (tu: m. m-o-s) **z marginesem 10-20mm izotropowo, ale nie wychodzącym poza tę strukturę** (tu „wycięta” żyła szyjna zewn.)**.**

Nie ma konieczności obejmowania mięśnia na całym poziomie węzłowym!

(tak było we wcześniejszych zaleceniach /Gregoire, R&O 2006/)

+ CTV HR = cały poziom węzłowy zawierający N+ (wspólne dla ECE+ i ECE-)

Wykorzystanie TK, MR i PET do wyznaczania obszarów tarczowych w radioterapii raka gardła

GTV = OBRAZOWANIE – czy tylko?

Anatomia prawidłowa (**kliniczna!** i radiologiczna)

- ŻADNE badanie radiologiczne nie jest w stanie określić dokładnie rozległości nacieku śluzówkowego! zawsze niedoszacowanie, często naciek w ogóle nie uwidoczniony
- **BADANIE KLINICZNE** fizykalne i laryngologiczne: laryngoskopia pośrednia + fiberoskopia (+ ezofagoskopia: g.dolne!) – **ocena WIZUALNA**!

GTV – BADANIE KLINICZNE

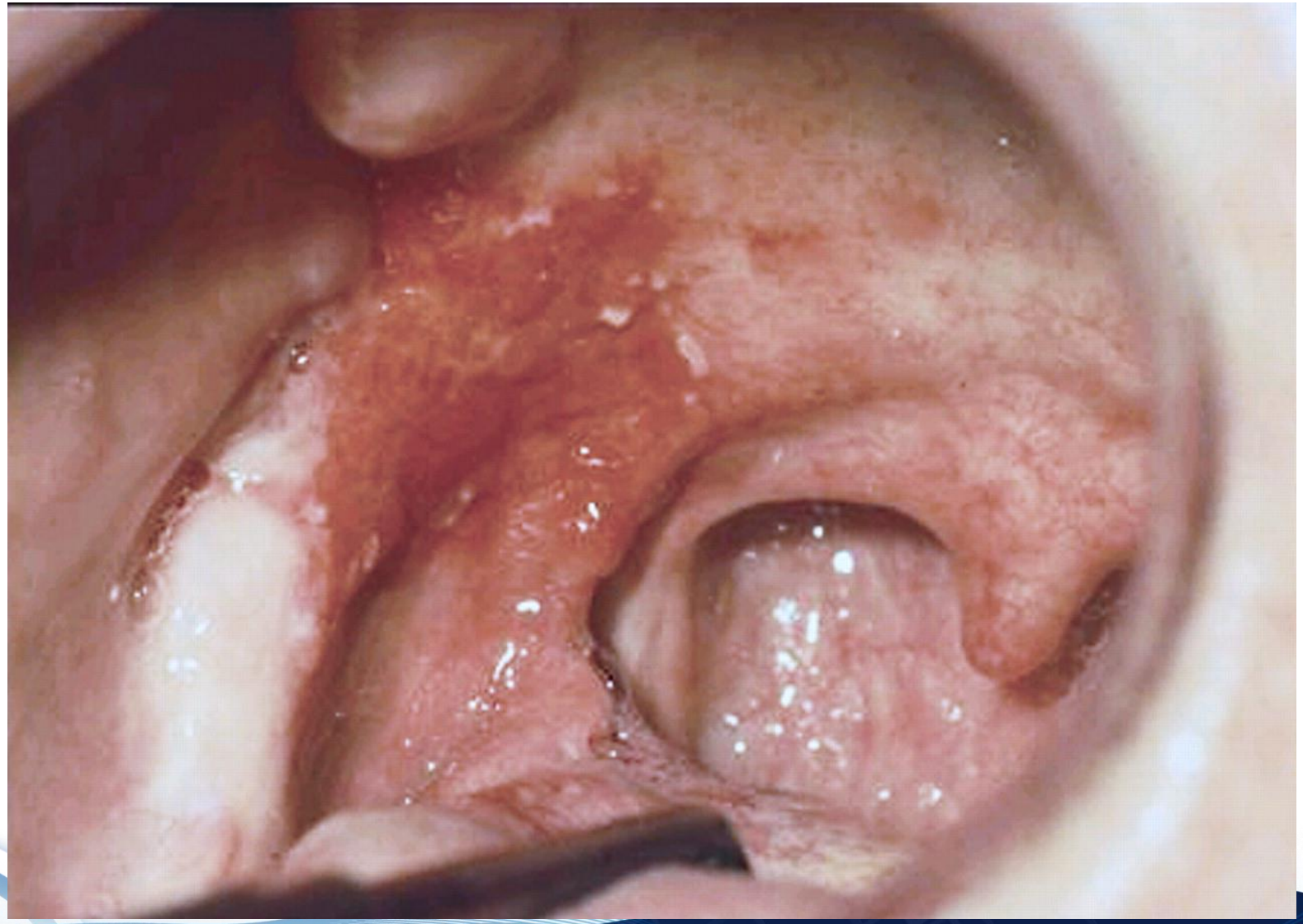

ZASADY WYZNACZANIA GTV

- TK do planowania z kontrastem i.v., skany < 3mm
- Makroskopowa objętość guza – **integrujemy informacje o rozległości nacieku**
  - **Z badania fizykalnego i laryngologicznego**
    - naciek śluzówkowy,
    - węzły chłonne (ocena ECE: ruchomość węzła, zajęcie skóry)
  - **Z badań obrazowych** (fuzja z TK do planowania)
    - Zajęcie struktur kostnych (TK – warstwa korowa, MR – szpik)
    - Zajęcie tk. miękkich, struktur nerwowych, podst. czaszki, ww. chł. zagardłowych, chrząstek krtani, ściany przełyku (MR)
    - Węzły chłonne szyi (PET-CT, kryteria N+)
    - Analiza obszarów wzmożonego wychwytu w okolicy objętej naciekiem – PET-CT w korelacji z MR i CT!

GTV cecha T – MR vs PET-CT

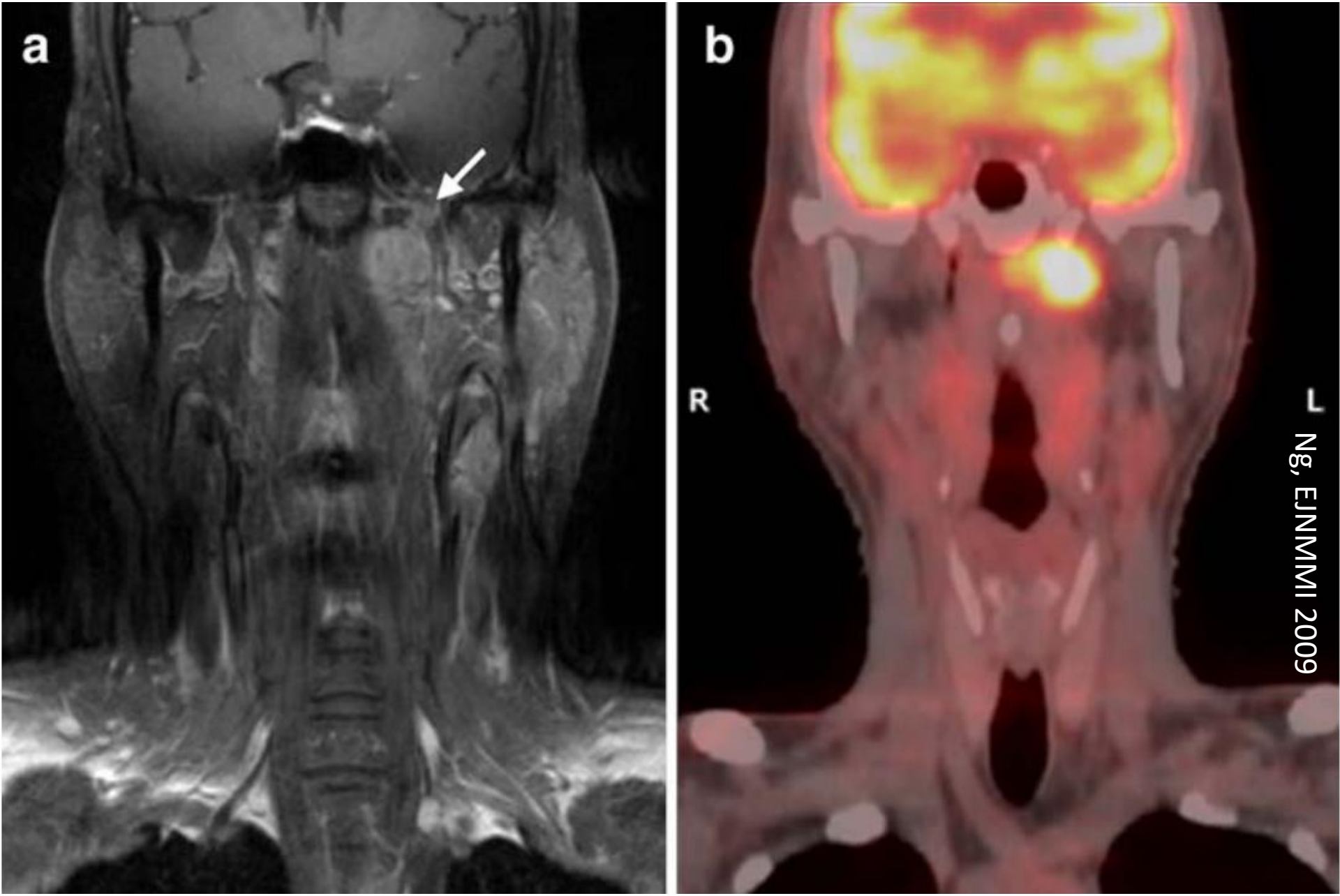

Ng, EJNMMI 2009

GTV cecha T – MR vs PET-CT

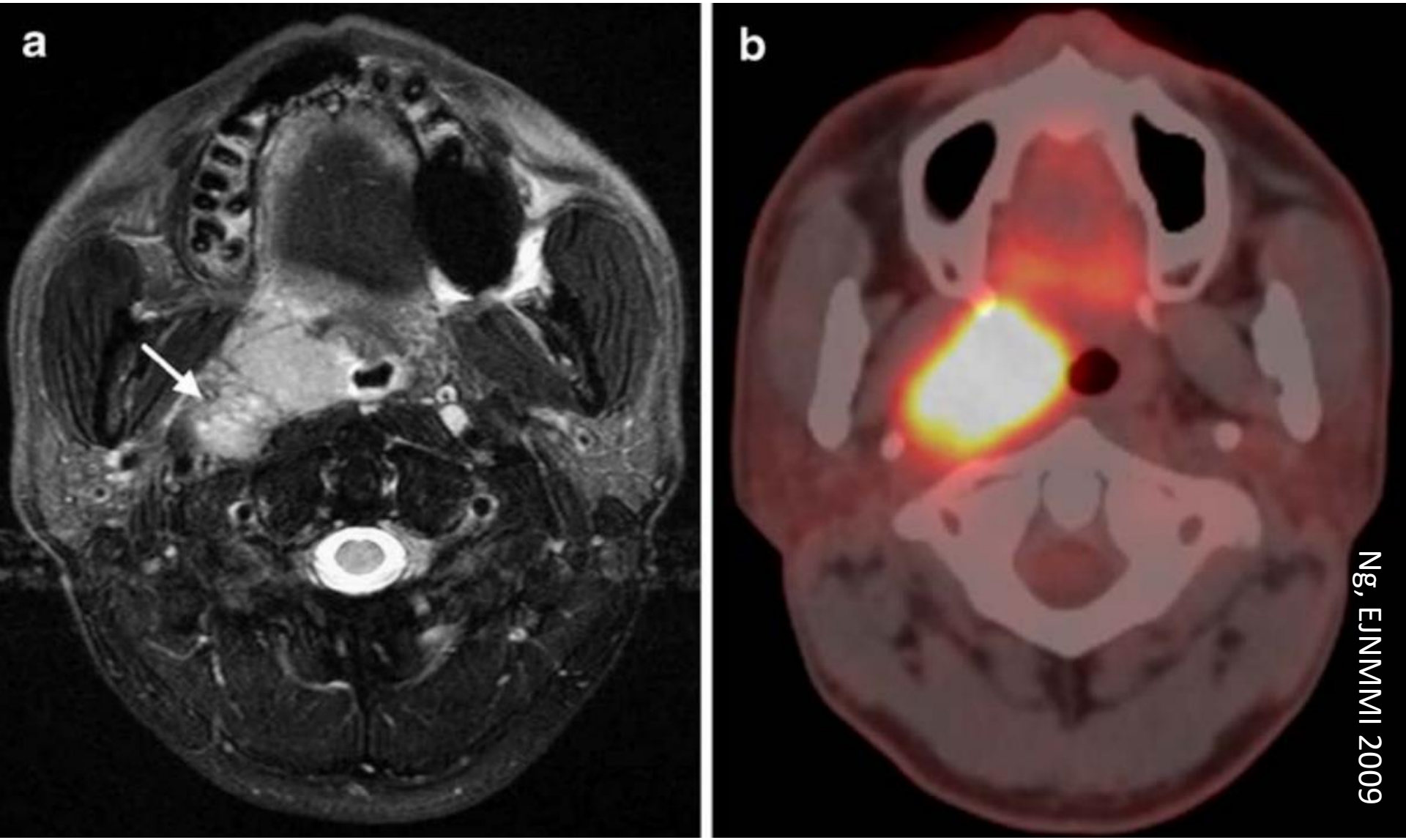

Ng, EJNMMI 2009

Contents lists available at ScienceDirect

Radiotherapy and Oncology

journal homepage: www.thegreenjournal.com

Original article

International guideline for the delineation of the clinical target volumes (CTV) for nasopharyngeal carcinoma

WĘZŁY CHŁONNE – KRYTERIA N+

- oś krótka > 1cm, dla zagardłowych > 5mm, poddwubrzuścowy 11mm
- 3 lub więcej mniejszych (8-10mm) węzłów w pakiecie
- martwica centralna lub wzmocnienie kontrastowe niezależnie od rozmiaru
- ECE+ niezależnie od rozmiaru
- PET-CT+ niezależnie od rozmiaru

DZIĘKUJĘ ZA UWAGĘ

jsocha@wim.mil.pl